

Федеральное государственное бюджетное образовательное
учреждения высшего образования
"Рязанский государственный медицинский университет
имени акад. И.П. Павлова"
Министерства здравоохранения Российской Федерации

Кафедра терапевтической и детской стоматологии

ОСНОВНЫЕ ТЕХНОЛОГИИ ЛЕЧЕНИЯ КАРИЕСА ЗУБОВ

Учебное пособие
для самостоятельной работы ординаторов
по специальности Стоматология терапевтическая

Рязань, 2019

УДК 616.314-002-08 (075.8)

ББК 56.6

О-752

Рецензенты: *А.Н. Огнева*, к.м.н., ассист. кафедры терапевтической и детской стоматологии;

К.С. Котов, к.м.н., доц. кафедры ортопедической стоматологии и ортодонтии

Авторы: *С.И. Бородовицина*, к.м.н., доц., зав. кафедрой терапевтической и детской стоматологии;

Е.А. Глухова, к.м.н., доц. кафедры терапевтической и детской стоматологии;

Е.А. Лавренюк, ассист. кафедры терапевтической и детской стоматологии

О-752 Основные технологии лечения кариеса зубов: учебное пособие для самостоятельной работы ординаторов по специальности Стоматология терапевтическая / сост.: С.И. Бородовицина, Е.А. Глухова, Е.А. Лавренюк; ФГБОУ ВО РязГМУ Минздрава России. – Рязань: ОТСиОП, 2019. – 100 с.

Учебное пособие для ординаторов разработаны в соответствии с Федеральным Государственным Образовательным Стандартом по специальности 310873 Стоматология терапевтическая.

Рекомендовано для ординаторов по специальности 310873 Стоматология терапевтическая.

УДК 616.314-002-08 (075.8)

ББК 56.6

ОГЛАВЛЕНИЕ

ВВЕДЕНИЕ	4
ТЕХНОЛОГИИ ЛЕЧЕНИЯ КАРИЕСА ЗУБОВ	5
ИНВАЗИВНАЯ И НЕИНВАЗИВНАЯ ГЕРМЕТИЗАЦИЯ ФИССУР, ПРОФИЛАКТИЧЕСКОЕ ПЛОМБИРОВАНИЕ	26
ОСОБЕННОСТИ ЛЕЧЕНИЯ КАРИЕСА КОРНЯ.....	32
ПРИНЦИПЫ И ОСОБЕННОСТИ ПРЕПАРИРОВАНИЯ КАРИОЗНЫХ ПОЛОСТЕЙ	33
ПРЕПАРИРОВАНИЕ КАРИОЗНЫХ ПОЛОСТЕЙ ПО БЛЕКУ	42
КЛАССИФИКАЦИЯ ПЛОМБИРОВОЧНЫХ МАТЕРИАЛОВ, МАТЕРИАЛЫ ДЛЯ ЛЕЧЕБНЫХ ПРОКЛАДОК И ВРЕМЕННЫХ ПЛОМБ.....	60
АДГЕЗИВНЫЕ СИСТЕМЫ ПРИ ПЛОМБИРОВАНИИ КОМПОЗИТАМИ	83
МЕТОДИКА КЛИНИЧЕСКОГО ПРИМЕНЕНИЯ КОМПОЗИТНЫХ ПЛОМБИРОВОЧНЫХ МАТЕРИАЛОВ	89

ВВЕДЕНИЕ

За последние годы отечественными и зарубежными авторами выдвинут ряд новых положений и рекомендаций по лечению и профилактике кариеса, широкое внедрение которых будет способствовать сохранению эстетических и функциональных параметров зубо-челюстной системы, профилактике осложнений и необходимости повторного лечения зубов.

Понимание патофизиологической сущности процессов, происходящих в твердых тканях зуба при кариесе, выполнение технологических правил препарирования кариозных полостей, знание свойств пломбировочных материалов и предупреждение возможных негативных последствий лечения позволят врачу стоматологу работать эффективно и качественно, с минимальным риском развития осложнений и побочных эффектов.

ТЕХНОЛОГИИ ЛЕЧЕНИЯ КАРИЕСА ЗУБОВ

Лечение кариеса в стадии *очаговой деминерализации эмали* предусматривает устранение кариесогенной ситуации – соблюдение противокариозной диеты (исключение легкоусвояемых углеводов), поддержание индивидуальной гигиены полости рта, реминерализацию пораженного участка эмали/

Реминерализующая терапия - это комплекс мероприятий по созданию условий для полноценного формирования и минерализации твердых тканей зубов для предотвращения или устранения кариесогенной ситуации. Принцип реминерализующей терапии кариеса состоит в возмещении минеральных элементов, утерянных эмалью в период предшествующей частичной кариозной деминерализации.

Поскольку основными компонентами эмали зуба являются кальций и фосфор, они же составляют основу минеральных (реминерализующих) растворов. Проникшие в эмаль ионы минеральных элементов сорбируются на органическом матриксе, образуя аморфное кристаллическое вещество, или замещают свободные места в неразрушенных кристаллах апатитов эмали. Реминерализующая терапия применяется в профилактических и в лечебных целях.

Показания:

- Кариес
- Некариозные поражения:
 - Гипоплазия эмали
 - Флюороз
 - Наследственные поражения тканей зубов
 - Медикаментозные и токсические нарушения
 - Патологическая стираемость
 - Клиновидный дефект
 - Эрозия
 - Гиперестезия
 - Некроз твердых тканей зубов
- До и после отбеливания
- Профессиональная гигиена, по показаниям
- Ортодонтические конструкции, по показаниям
- По показаниям при беременности

Противопоказания:

- Индивидуальная непереносимость компонентов препарата

Классификация средств, применяемых для реминерализующей терапии.

Реминерализующая терапия:

1. Общая:

А. Препараты кальция и фтора:

- «Кальцинова»
- «Кальций-Сандоз Форте»
- Натрия фторид
- «Витафтор»

2. Местная:

А. Аппликационные гели и кремы:

- 10% раствор глюконата кальция (Методика Леуса-Боровского)
- «Ремодент»
- Кальциевый гель («AmazingWhiteMinerals»)
- GCToothMousse
- RemarsGel
- R.O.C.S. Medical Minerals
- Глицерофосфат кальция + электрофорез

Б. Кальцийсодержащие зубные пасты:

- Splat Биокальций
- President Unique
- Новый жемчуг Кальций

Препараты.
«Кальцинова»



Препарат способствует более быстрой минерализации костей, укрепляет эмаль зубов. Рекомендуется для детей в период роста и развития для минерализации костной ткани и зубов, для профилактики кариеса у детей, для укрепления и защиты костей и зубов, а также при остеопорозе, переломах, длительной иммобилизации.

Состав:

Кальций-100 мг, фосфор-77 мг, витамин С (аскорбиновая кислота)-15 мг, витамин В6 (пиридоксин гидрохлорид)-0,4 мг, витамин А (ретинол) - 1000 МЕ, витамин D3 (холекальциферол)-100 МЕ; другие составляющие: сахароза, крахмал кукурузный, повидон, кислота лимонная безводная, полисорбат 80, магния стеарат.

Фармакологическое действие:

Комбинированный препарат, содержащий комплекс витаминов и минералов, являющихся важными факторами метаболических процессов.

Кальций участвует в формировании костной ткани, свертывании крови, передаче нервных импульсов, сокращении скелетных и гладких мышц, нормальной работе сердца.

Фосфор наряду с кальцием участвует в формировании костей и зубов, а также участвует в процессах энергетического обмена.

Для правильной минерализации костей и зубов кроме кальция и фосфора, являющихся строительным материалом, необходимо употреблять витамины, особенно витамин D3 (холекальциферол),

способствующий абсорбции кальция и фосфора в органах пищеварения и их правильному распределению в костной и зубной тканях.

Витамин А (ретинол) участвует в синтезе различных веществ (белков, липидов, мукополисахаридов) и обеспечивает нормальную функцию кожи, слизистых оболочек, а также органа зрения.

Витамин В6 (пиридоксин) способствует поддержанию структуры и функции костей, зубов, десен; оказывает влияние на эритропоэз, способствует нормальному функционированию нервной системы.

Витамин С (аскорбиновая кислота) участвует в окислении ряда биологически активных веществ, регуляции обмена в соединительной ткани, углеводного обмена, свертываемости крови и регенерации тканей, стимулирует образование стероидных гормонов, нормализует проницаемость капилляров. Витамин С повышает устойчивость организма к инфекциям, снижает воспалительные реакции.

Показания к применению:

Рекомендуется детям:

- В период интенсивного роста и развития;
- При непереносимости молока и молочных продуктов;
- Для укрепления и защиты костей и зубов.

Противопоказания к применению:

- Гипервитаминоз;
- Гиперкальциурия;
- Гиперкальциемия;
- Почечная недостаточность тяжелой степени (КК менее 30 мл/мин);
- Детский возраст до 3-х лет;
- Повышенная чувствительность к компонентам препарата.

С осторожностью следует применять препарат при сахарном диабете.

Режим дозирования:

Детям в возрасте от 3 до 4 лет препарат назначают по 2-3 таблетки, детям в возрасте 4 лет и старше - по 4-5 таблетки.

Таблетки следует разжевывать или держать во рту до полного растворения.

«Кальций-Сандоз Форте»



Состав:

Кальция лактата глюконат-2.94 гр, кальция карбонат-300 мг, кальций-500 мг; вспомогательные вещества: натрия гидрокарбонат, натрия сахаринат, апельсиновый ароматизатор порошковый, сахароза, лимонная кислота, макрогол 4000.

Фармакологическое действие:

Препарат кальция для приема внутрь. Кальций - жизненно важный минеральный элемент, необходимый для поддержания равновесия электролитов в организме и адекватного функционирования многочисленных регуляторных механизмов. Препарат восполняет дефицит Ca^{2+} в организме, участвует в фосфорно-кальциевом обмене, оказывает противорахитическое и противоаллергическое действие.

Показания к применению:

- Остеопороз различного генеза (постменопаузный, сенильный, обусловленный длительной терапией глюкокортикоидами, иммобилизацией, гастрэктомией) - часто в составе комбинированной терапии;
- Профилактика пре- и постменопаузной деминерализации костей;
- Остеомаляция (в качестве дополнения к основной терапии);
- Тетания латентного течения;
- Состояния, сопровождающиеся повышенной потребностью в кальции, в т.ч. беременность, лактация, период интенсивного роста у

детей, пожилой возраст, физическое и психическое напряжение;

- Аллергические реакции (в качестве вспомогательного лечения).

Противопоказания к применению:

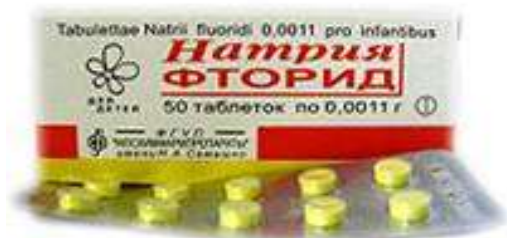- Гиперкальциемия (в т.ч. при гиперпаратиреозе, передозировке витамина D, декальцифицирующих опухолях, таких как плазмоцитома, метастазы в кости);

- Выраженная гиперкальциурия;
- Нефрокальциноз;
- Нефроуролитиаз;
- Хроническая почечная недостаточность;
- Повышенная чувствительность к компонентам препарата.

Режим дозирования:

Назначают по 1-2 таблетки. В тяжелых случаях в первые недели лечения возможно повышение дозы до 4 таблетки (2 г ионизированного кальция). Перед приемом таблетку растворяют в стакане воды.

«Натрия фторид»



Фармакологическое действие:

Натрия фторид оказывает трофическое, противокариесное и противорахитическое действие. Ионы фтора накапливаются в организме преимущественно в тканях зуба и костной ткани, образуя слабо растворимые фторapatиты. Стимулируя минерализацию твердых тканей зуба, они способствуют созреванию и отвердеванию зубной эмали и предохраняют зубы от развития кариеса. Оказывают также бактерицидное (уничтожающее бактерии) действие в отношении микроорганизмов, появляющихся при кариесе зубов.

Показания:

- профилактика кариеса и некариозных поражений
- остеопороз
- остеосклероз

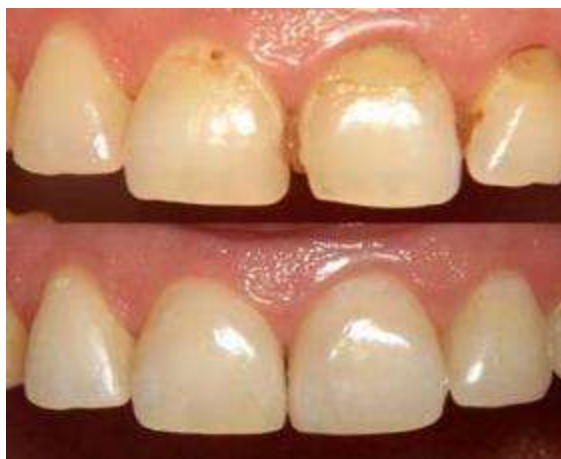Противопоказания:

Гиперчувствительность, гипотиреоз, язвенная болезнь желудка и 12-перстной кишки (в стадии обострения), печеночная и/или почечная недостаточность, беременность, период лактации, детский возраст (до 6 мес, 3 лет, 6 или 16 лет - в зависимости от лекарственной формы и дозы). Проживание в местности с достаточным содержанием фторирования воды (выше 0.8 мг/л).

Способ применения и дозы:

Для профилактики кариеса детям в течение всего периода формирования зубов: в возрасте 2-6 лет - по 1.1 мг, старше 6 лет - по 2.2 мг 1 раз в день. Таблетку держат во рту до полного рассасывания (между приемами пищи). Не рекомендуется одновременно применять препараты, содержащие кальций. Местно. Для профилактики кариеса взрослым и детям старше 16 лет - полоскание рта 0.05-0.2% раствором после еды и чистки зубов.

«Витафтор»



Состав:

Витафтор - жидкость светло-желтого цвета со слабой опалесценцией, с характерным вкусом и слабым запахом. В 1 мл раствора содержится: натрия фторида 0,22 мг, ретинола пальмитата (вит.А) 0,36 мг, эргокальциферола (bht.di) 0,002 мг, кислоты аскорбиновой (вит.С) 12 мг с добавлением сорбита и других веществ. В одной таблетке содержится натрия фторида 0,0011 г, ретинола ацетата (вит.А) 0,001135 г (3300 МЕ), эргокальциферола (вит.В2) 0,00001 г (400 МЕ), кислоты аскорбиновой (вит.С) 0,06 г (60 мг).

Показания к применению:

Применяют в комплексе лечебно-профилактических мероприятий у

детей при кариесе зубов и для улучшения формирования тканей постоянных зубов. Назначают детям, проживающим в районах с недостаточным содержанием фтора (менее 0,5 мг/л) в питьевой воде.

Фармакологическое действие:

Комплексный препарат, содержащий натрия фторид, ретинол, эргокальциферол и кислоту аскорбиновую. Фтор оказывает противокариозное действие (предотвращает кариес), ретинол и эргокальциферол способствуют нормальному развитию тканей зуба и костной ткани скелета. Аскорбиновая кислота предупреждает побочное влияние фтора.

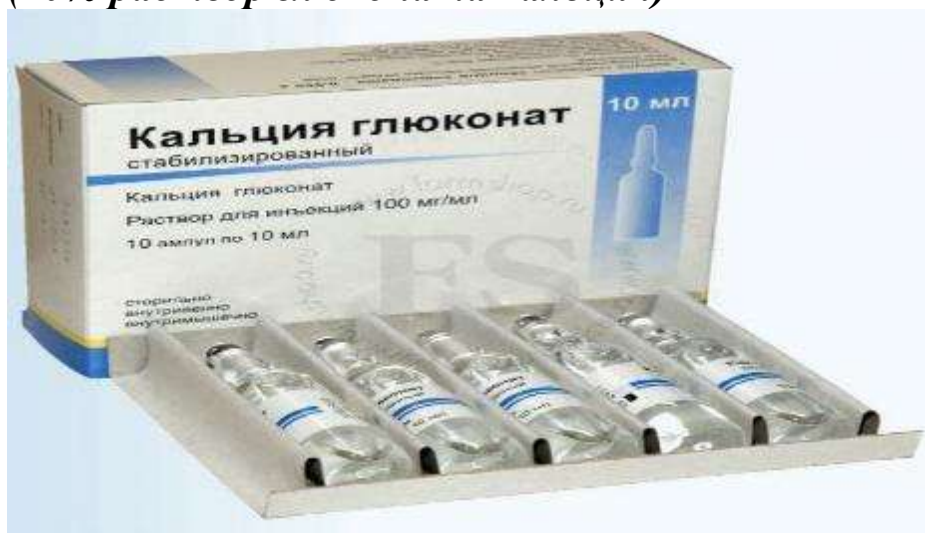Способ применения:

Принимают витафтор внутрь во время еды или через 10-15 мин после еды ежедневно 1 раз в день в течение 1 мес. После 2-недельного перерыва курс повторяют. Повторные курсы проводят 4-6 раз в году с перерывом на летние месяцы. Разовая доза для детей от 1 года до 6 лет - 1/2 чайной ложки или 1 таблетка, от 7 до 14 лет - 1 чайная ложка или 2 таблетки.

Противопоказания:

При содержании фтора в питьевой воде свыше 1,5 мг/л и при явлениях А- и D-гипервитаминоза (избыточном содержании витаминов А и D в организме).

***Методика Леуса-Боровского
(10% раствор глюконата кальция)***



Для проведения методики потребуются:

10% раствор глюконата кальция и 2-4% водный раствор фторида натрия.

Способ применения:

1. Зуб очищают от налета, изолируют от слюны, высушивают.
2. Ватный тампон накладывают на поверхность зуба, предварительно смочив 10% раствором глюконата кальция. Аппликация длится 20 мин, при этом каждые 5 мин ватный тампон меняют.
3. Наносят на ватный тампон 2-4% раствор фторида натрия и апплицируют в течение 5 мин.

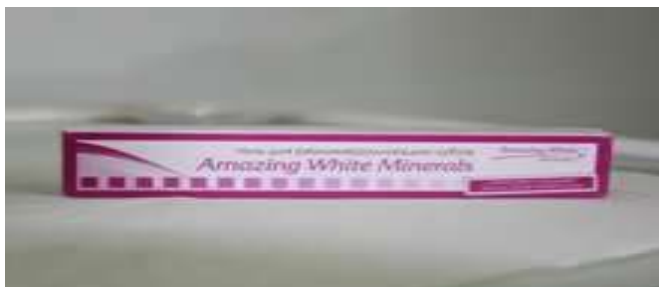Курс:

Проводится 15-20 процедур, каждый день или через день. Повторный курс через 6 месяцев.

Рекомендации:

Воздержаться от приема пищи в течение 2 часов.
В настоящее время не используется.

Кальциевыйгель («Amazing White Minerals»)



Форма выпуска: Туба объемом 4 мл.

Состав: Кальция глицерофосфат, фторид натрия, гидроксипропилцеллюлоза, поливинилпирролидон, глицерин, сорбит, Твин-20, эфирное масло сосны, пропиленгликоль, пропилпарабен, метилпарабен, диазолидинилмочевина.

Фармакологическое действие:

Восстанавливает минеральный состав зуба и плотность поврежденной эмали, а также позволяет быстро снять чувствительность зубов после проведенных стоматологических манипуляций. В качестве активных веществ, входящих в гель, особую роль играют кальция глицерофосфат и фторид натрия. Глицерофосфат кальция является активным источником активного поступления фосфора и кальция в зубы и ткани пародонта, и способствует улучшению физиологического процесса минерализации в системе эмаль-слюна. Кальций адсорбируется на поверхности эмали, а также легко входит в кристаллическую решетку, поэтому он

откадывается как в поверхностном слое, так и диффундирует внутрь. Важная роль в реминерализации эмали придается препаратам фосфора, которые повышают ион-селективные свойства эмали, изменяют ее адсорбционные возможности, благоприятствуют приему фторида в эмаль. В основе биологического действия фтора лежит его способность эффективно замещать ион гидроксила в апатите твердой ткани. Фтор обладает высоким сродством к белку матрикса эмали и, включаясь в эмаль зубного зачатка еще до начала его минерализации, может способствовать формированию центров кристаллизации (нуклеации) апатита. Фтор может играть существенную роль не только в начальных стадиях минерализации твердых тканей, но и предупреждать их деминерализацию. Механизмы противокариозного действия фтора связывают с его способностью повышать устойчивость эмали к кариесу, образуя фторапариты. Фториды также угнетают рост микроорганизмов в полости рта, а значит снижают образование кислот, разрушающих зубы.

Показания к применению:

- Лечение повышенной чувствительности зубов;
- Стабилизация развития кариеса в стадии белого пятна.

Способ применения:

1. Снять защитный колпачок, по часовой стрелке выкрутить гель на кисточку.

2. Нанести гель одним слоем на сухую эмаль зубов на 10 мин.

Курс:

Применять 2-3 раза в неделю в течение двух недель.

GC Tooth Mousse



Состав: Recaldent™* CPP-ACP (КазеинФосфопептид – Аморфный Кальций Фосфат, адсорбированный на фосфопротеине молока).

Фармакологическое действие:

В среде полости рта CPP-ACP прочно связывается с биопленкой, зубным налетом, бактериями, гидроксиапатитом и мягкими тканями, доставляя био-доступный кальций и фосфор.

Показания к применению:

Tooth Mousse можно назначать маленьким детям, начиная от 1 года, подходит для применения при сахарном диабете, при лучевой болезни, беременность и кормление грудью не является противопоказанием для использования Tooth Mousse.

Способ применения:

1. Нанести GC Tooth Mousse на поверхность зубов аппликатором или мягкой щеткой для заполнения интерпроксимальных участков. Аппликация проводится в течение 15 минут. Либо используют GC Tooth Mousse с помощью капли, аппликация проводится в течение 15 мин.

2. Рекомендуем пациенту не глотать и не сплевывать во время аппликации.

3. Аккуратно сполоснуть полость рта.

Курс: 1,5-2 месяца 2 раза в год.

«RemarsGel»



Состав: В первой тубе содержатся соединения кальция, во второй тубе – фосфаты.

Фармакологическое действие:

В процессе воздействия «RemarsGel» соли кальция из состава первой тубы смешиваются с солями из состава второй тубы, в результате чего образуется кристалл брушитта, близкий по составу к кристаллу гидроксиапатита.

Показания к применению:

- Лечение кариеса зубов в стадии пятна;
- Лечение эрозий твердых тканей;
- Лечение клиновидных дефектов зубов;
- Лечение гиперестезии твердых тканей;
- Ускоренное восстановление эмали во время и после ортодонтического лечения;
- Защита от образования зубодесневой бляшки;
- Остановка процесса деминерализации.

Противопоказания к применению:

- Наличие травматических повреждений слизистой оболочки полости рта;
- Аллергические реакции на компоненты препарата.

Способ применения:

Используется 1-2 раза в сутки, им вполне можно заменять обычную чистку зубов. Несмотря на то, что препарат состоит из двух тюбиков (гель №1 и гель №2), которые нужно использовать один за другим при каждой чистке, не споласкивая полость рта, вся процедура занимает не более двух с половиной минут.

«R.O.C.S. Medical Minerals»



Состав:

Минералы, формула геля запатентована.

Фармакологическое действие:

Благодаря специальным добавкам формирует стабильную невидимую пленку на зубах, обеспечивает постепенное проникновение минералов в ткани зуба.

Показания к применению:

- Профилактика и лечение кариеса в стадии белого пятна;
- Замедление убыли тканей при некариозных поражениях (эрозиях, повышенной стираемости зубов);
- Улучшает внешний вид зубов, пораженных флюорозом;
- Снимает повышенную чувствительность;
- Реминерализует белые пятна;
- Положительно влияет на состав микрофлоры зубного налета, эффективен при дисбактериозах


Способ применения:

После чистки зубов нанести гель на зубы щеткой и воздержаться от еды и питья в течение 30 минут. Возможно применение геля в капках.

Курс:

Две недели. В год проводится от одного до трех курсов. Возможно использование геля на постоянной основе, так как он безвреден и не имеет побочных эффектов.

Глицерофосфат кальция



Фармакологическое действие:

Глицерофосфат выступает регулятором обмена кальция, фосфора, влияет на метаболические процессы, оказывает тонизирующее,

общеукрепляющее действие, восполняет дефицит кальция, усиливает выработку белка в организме.

Показания к применению:

- Глицерофосфат применяют как повышающее активность организма и общеукрепляющее средство при рахите, дистрофии, гипотрофии.

Противопоказания к применению:

- Гиперчувствительность;**
- Гиперкальциемия;**
- Тромбоз;**
- Тромбофлебит;**
- Атеросклероз;**
- Тяжелая почечная недостаточность;**
- Повышенная свертываемость крови;**
- Детский возраст до 2 лет.**

Способ применения:

1. Зуб очищают от налета, изолируют от слюны, высушивают.

2. На зуб накладывают положительный электрод (анод) с ватным тампоном, смоченным 2,5% раствором глицерофосфата кальция. При этом тампон не должен касаться десны.

3. Отрицательный электрод (катод) подают в руку пациенту. Сила тока 3-5 мкА в течение 5-10 минут

Курс:

10-15 процедур каждый день/через день.

Каппы для зубов

– это съемная конструкция, представляющая собой специальные накладки на зубы из особого материала. Их применяют для различных видов стоматологического лечения, профилактики болезней зубов, а также для защиты от повреждений при травмах во время занятий спортом.

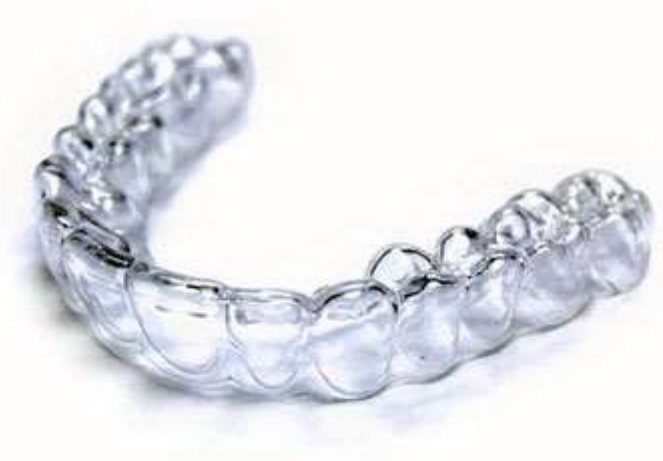Выделяют стандартные и индивидуальные аппликационные каппы.



❖ Стандартные каппы

Изготавливаются в массовом порядке, дешевы, а следовательно, доступны практически любому пациенту. Однако подобные капы могут вызывать заметное чувство дискомфорта из-за индивидуальных особенностей зубочелюстной системы пациента.

❖ **Индивидуальные капы**



Изготавливаются при помощи компьютерной обработки и моделирования на основе слепка зубов, предварительно снятого стоматологом. Для изготовления таких кап применяется вакуумные технологии и тонкий

прозрачный материал идеально повторяющий форму зубов. Это обеспечивает удобство капы и позволяет ей быть абсолютно незаметной во рту. Данный вид кап - самый эффективный, наиболее комфортный и весьма дорогой вид зубных кап

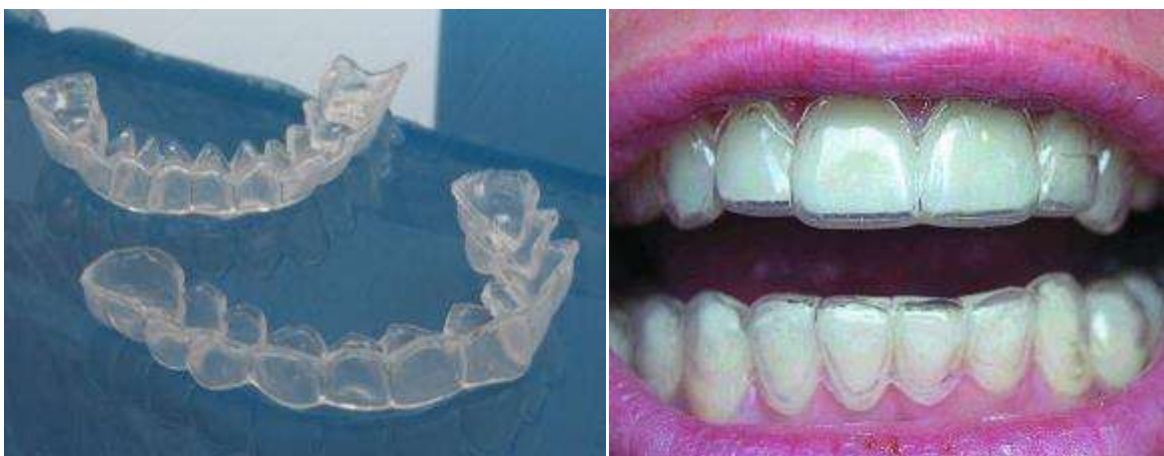Методика изготовления индивидуальной капы



1. Снятие оттиска



2. Получение гипсовой модели



3. Изготовление индивидуальной каппы

Инfiltrационные методы лечения кариеса зубов (Сафорайд, система ICON, серебрение).

1. Препарат для лечения кариозных полостей молочных зубов на основе диамин фтористого серебра САФОРАЙД

В лечении кариеса зубов у детей дошкольного и младшего школьного возраста актуальными являются неинвазивные методики, «методики без препарирования тканей зуба», позволяющие осуществлять безболезненное лечение. При появлении начального и поверхностного кариеса во временных зубах проводится метод серебрения с использованием раствора «Сафорайд». Лечебное действие препарата обусловлено наличием в его составе фтора и серебра, что позволяет остановить прогрессирование кариозного процесса и сохранить временные зубы с живой пульпой до их физиологической смены.

Применение раствора «Сафорайд» позволяет:

- проводить эффективное лечение кариеса во временных зубах;
- добиться приостановки развития кариеса дентина во временных зубах;
- предотвратить развитие пульпита во временных зубах.



Преимущества препарата САФОРАЙД:

1. Препарат САФОРАЙД (Saforide) сочетает преимущества как нитрата серебра, так и фторидов и, в то же время, лишен их недостатков. Как показала практика, его эффективность в несколько раз выше, чем у нитрата серебра.

2. Препарат САФОРАЙД имеет широкий спектр клинического применения, включая защиту пульпы и контроль за образованием налета, что невозможно сделать с помощью нитрата серебра.

3. Применение препарата САФОРАЙД очень простое и требует всего лишь выполнения процедуры протирания небольшим ватным тампоном в течение нескольких минут.

4. Препарат САФОРАЙД гарантирует быструю и высокую эффективность. Его постоянное действие легко заметить по обесцвечиванию зуба.

Показания:

Профилактика кариеса зубов, торможение и прекращение развития кариозного процесса или предотвращение его рецидива после проведенного лечения – защита пульпы зуба перед пломбированием кариозной полости; снятия гиперстезии (повышенной чувствительности) дентина.

Клиническое действие: предотвращение кариеса, приостановка кариозных процессов, предотвращение повторного возникновения кариеса, терапия корневого канала, защита пульпы, понижение чувствительности зуба.

Процент случаев остановки развития кариозных процессов после применения препарата САФОРАЙД составлял:

- 61% - спустя 3 месяца,
- 69% - спустя 6 месяцев,
- 88% - спустя 24 месяца,
- 97% - спустя 30 месяцев.

В результате прогресс развития кариозных процессов был резко замедлен в 87 (93,5%) случаях, уже спустя 7 месяцев.

Воспаление пульпы обнаружено только в одном случае из 90, кроме 3 случаев воспаления, которые были обнаружены в ходе первого осмотра.

Основной метод применения препарата "SAFORIDE"

1. Очистка кариозной области.

Тщательно очистить кариозную область оксигенированной водой традиционным методом.

В случае необходимости завершить процесс очистки резиновой насадкой и зубной пастой.

2. Удаление влаги и сушка полости рта.

Ватным тампоном нанести препарат "SAFORIDE" на кариозную область и в течение 3-4 минут втирать препарат в зуб.

3. Нанесение препарата "SAFORIDE".

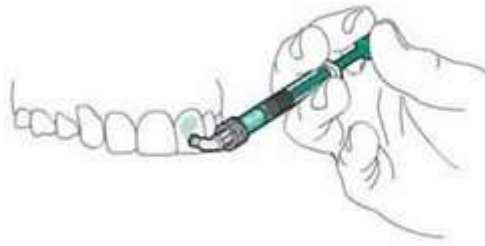Обычным ватным тампоном или же, в случае необходимости, слюноотсосом, удалить влагу из полости рта.

4. Действия после нанесения препарата "SAFORIDE".

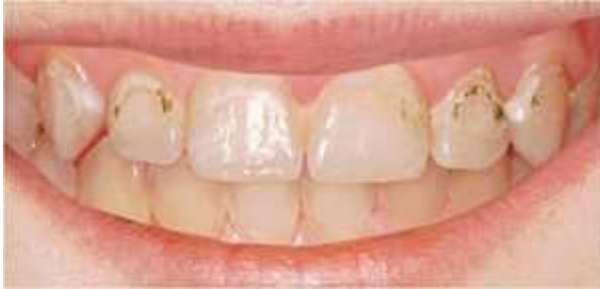Удалить ватный тампон. В случае необходимости, пациенту можно дать промыть рот водой или соляным раствором. После нанесения препарата никакого материала удалять не нужно.

2. Лечение поверхностного кариеса инфильтрационным методом ICON

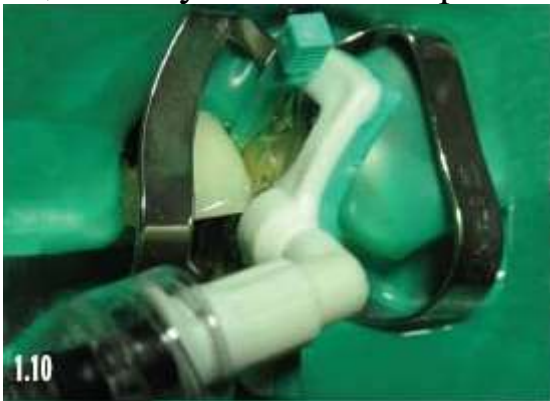Лечение поверхностного кариеса инфильтрационным методом «ICON» считают альтернативной методикой. Ее предназначение заключается в исключении всех неприятных этапов стандартного лечения кариеса. Сама процедура проходит в три этапа:



Гель «Icon-Etch» предназначен для очищения поверхностного слоя эмали. Этим препаратом обрабатывается больной зуб.

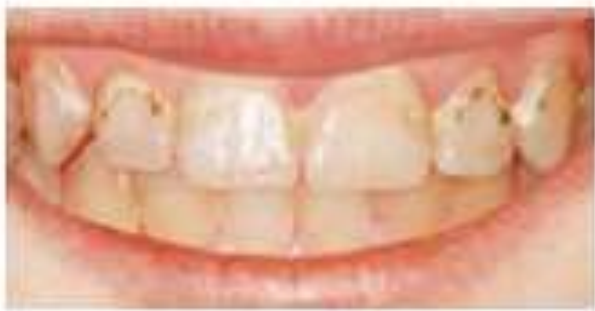

Спирт «Icon-Dry» применяют на втором этапе процедуры. С его помощью высушивают поверхность зуба.

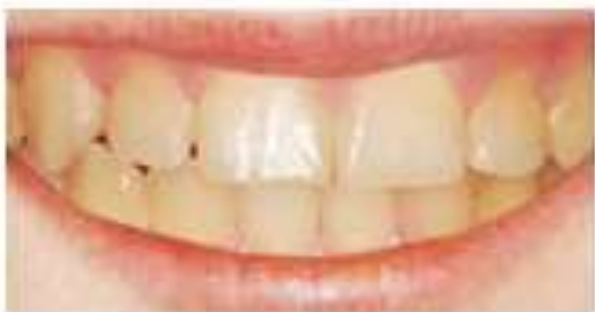

Инфильтрант «Icon-Infiltrant» является композитным материалом, предназначенным для запечатывания пор эмалевого слоя.

В результате лечения больной зуб невозможно внешне отличить от здоровых единиц. Происходит блокирование развития болезнетворных микробов, после герметического запечатывания пор эмали на пораженном участке. Процедура проходит быстро и самое главное – без боли. Экспертная оценка указывает на целесообразность заполнения препаратом только неглубоких повреждений. Рассматриваемую технологию не стоит применять для лечения запущенного кариеса. Препараты эффективны только на стадии начального пятна. Также «ICON» не используют в профилактических целях.



Клинический пример: исходная ситуация



Клинический пример: результат спустя 1 год

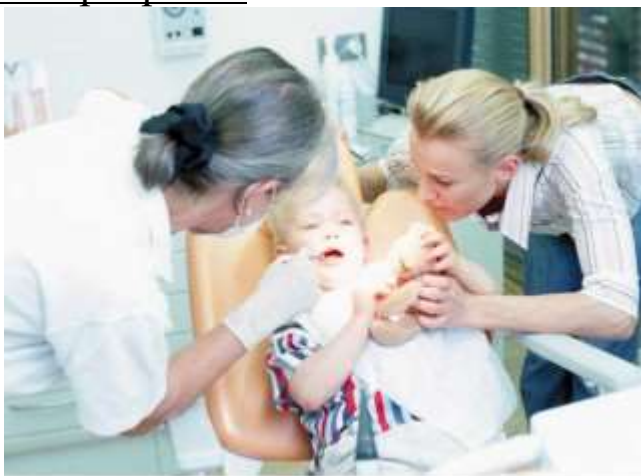Положительных сторон у методики альтернативного лечения кариеса значительно больше:

- Возможность остановить кариес на стадии пятна.
- Эффективное лечение без препарирования зуба.
- Отсутствие необходимости применения анестезии.
- Возможность максимально сохранить здоровую ткань зуба.
- Методика не формирует страх у детей к стоматологическим процедурам.

Лечение поверхностного кариеса инфильтрационным

методом «ICON» проводят детям, начиная с трех лет. Это объясняется тем, что процедура предусматривает неподвижное сидение в течение 15 – 20 минут. А маленьких пациентов сложно уговорить выполнить данное условие.

3.Серебрение



Суть этого консервативного лечения кариеса, не требующего иссечения тканей, основывается на отличных антисептических свойствах серебра. Правильно и наиболее эффективно применять серебрение молочных зубов только на первой стадии развития кариеса - то есть тогда, когда эмаль зуба еще не начала подвергаться разрушению. Метод серебрения заключается в том, что на

предварительно очищенную зубную поверхность аккуратно с помощью ватного тампона наносится 30%-ый раствор нитрата серебра и оставляется на пару минут. После нанесения раствора, на зубах остается пленка серебра, которая и препятствует дальнейшему развитию кариеса. Проводится серебрение молочных зубов, как правило, троекратно: через 2-7 дней или, в зависимости от клиники, повторяется в течение года 3-5 раз. В целом это простая, абсолютно безболезненная и довольно быстрая процедура, спокойно пройти которую может даже 2-летний малыш.

Преимущества метода:

Это прекрасная альтернатива обычному привычному процессу лечения зубов у детей. Потому что санация полости рта проходит безболезненно, быстро и без использования страшных для детей бормашин и избегая длительного процесса пломбирования.

Серебрение молочных зубов позволяет устранить у маленьких детей психологический страх перед креслом стоматолога и дает понять ребенку, что посещение стоматолога - это совсем не страшная процедура.

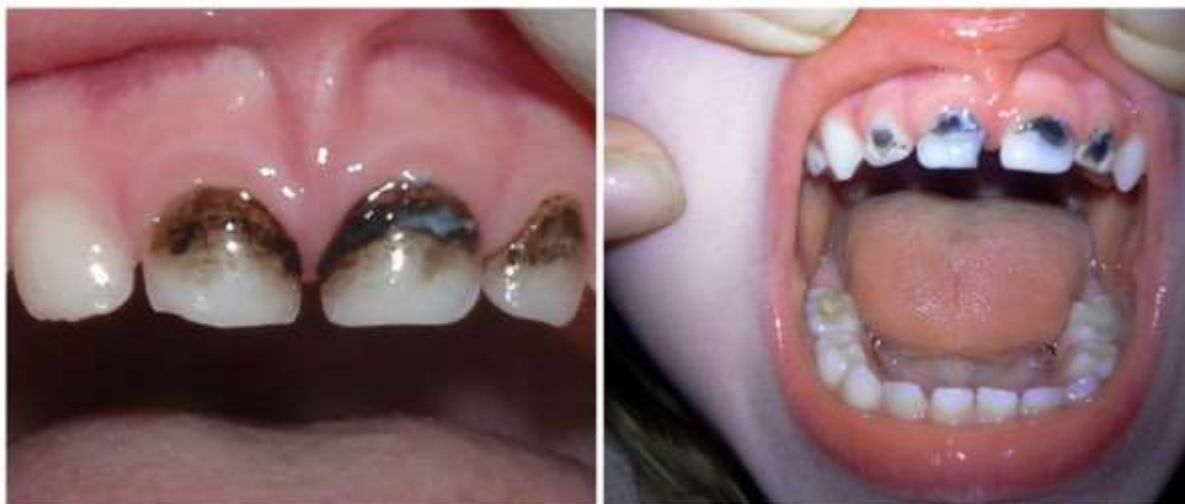Серебро является абсолютно безопасным и не токсичным даже для детского организма веществом.

Метод серебрения - недорогой и распространенный метод, который можно использовать людям с разным достатком и, что немаловажно, серебрение можно сделать в абсолютно любой поликлинике.

После серебрения, кариес не исчезает, а только приостанавливается! Кроме того, серебряная пленочка, нанесенная на зубки, не в состоянии защитить их от выделяющейся из продуктов питания кислоты, со временем не только разрушающей саму пленку серебра, но и довольно быстро разъедающей эмаль зуба под самой этой пленкой. Именно поэтому серебрение молочных зубов считается отличным методом, который лишь ненадолго останавливает процесс разрушения зубов, а не избавляет ребенка от кариеса. Это отличный способ переждать время, если ребенок очень маленький (до 3 лет), с которым трудно договорится и который не выдержит полное стоматологическое лечение.

Через какое-то время после серебрения молочных зубов необходимо избавиться от кариеса с помощью терапевтического лечения и привычного препарирования!

Недостатки:



Как уже говорилось выше, серебрение молочных зубов - временная процедура, результат которой необходимо отслеживать и периодически повторять, а при необходимости все-таки заменять на полноценное лечение.

Довольно существенным и, наверное, самым основным недостатком метода серебрения считается постоянное изменение цвета поверхности зубов - они навсегда остаются черными. Однако, молочные зубы со временем выпадают, поэтому их неприглядный внешний вид является временной трудностью. К тому же после того, как вы научитесь договариваться с малышом, вы можете эти посеребренные зубки и отреставрировать.

30%-ый раствор нитрата серебра - очень активный состав и при попадании на слизистую оболочку полости рта, может вызвать ожог.

ИНВАЗИВНАЯ И НЕИНВАЗИВНАЯ ГЕРМЕТИЗАЦИЯ ФИССУР, ПРОФИЛАКТИЧЕСКОЕ ПЛОМБИРОВАНИЕ

Герметизация фиссур – obturation фиссур и других анатомических углублений здоровых зубов герметиками для предотвращения воздействия местных кариесогенных факторов и создания условий для полноценного созревания эмали.

Показания к герметизации фиссур:

- постоянные моляры, отличающиеся низкой кариесрезистентностью;
- наличие кариеса временных зубов в анамнезе;

- индивидуальные особенности анатомического строения фиссур, способствующие развитию кариозных поражений тканей зуба;
- низкий уровень гигиены полости рта, высокий или средний риск развития кариеса;
- наличие условий для качественной изоляции фиссур перед их запечатыванием.

Относительные противопоказания:

- открытые, хорошо самоочищающиеся фиссуры;
- невозможность полной изоляции от слюны;
- отсутствие кариеса в фиссурах на протяжении 4-х и более лет после прорезывания зуба;
- наличие кариозной полости на любой поверхности зуба.

Строение и форма фиссур

Воронкообразные

Более открытые, хорошо минерализованы, в них не задерживаются пищевые остатки за счет свободного омывания ротовой жидкостью, являются кариесрезистентными

Конусообразные

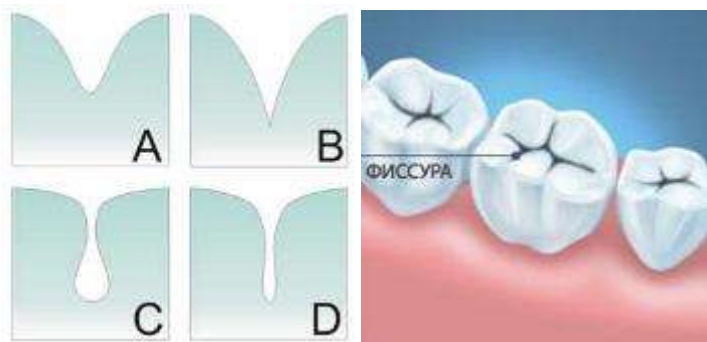
Минерализуются за счет ротовой жидкости, но появляются условия для задержки пищевых остатков и микроорганизмов

Каплеобразные

Минерализация происходит в основном со стороны пульпы зуба. Процесс идет менее интенсивно, и фиссуры остаются гипоминерализованными

Полипообразные

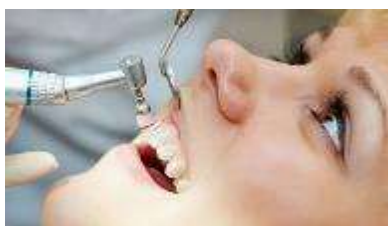Минерализация происходит в основном со стороны пульпы зуба. Процесс идет менее интенсивно, и фиссуры остаются гипоминерализованными



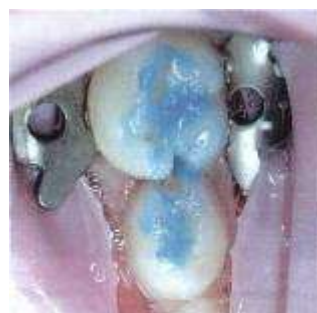Строение и внешний вид фиссур

Неинвазивная герметизация фиссур – мероприятие, состоящее из глубокого фторирования или запечатывания фиссур без нарушения целостности эмали (препарирование отсутствует). Показана после прорезывания зубов, для широких и открытых фиссур.

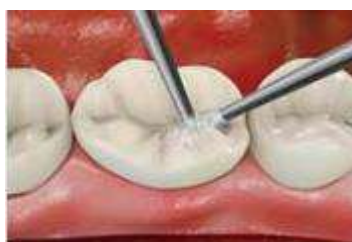Этапы проведения неинвазивной герметизации фиссур.



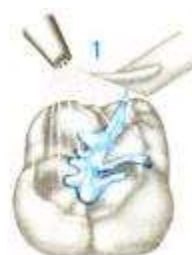1. Профессиональная гигиена полости рта (фторсодержащие препараты исключены с целью предотвращения выпадения герметика).



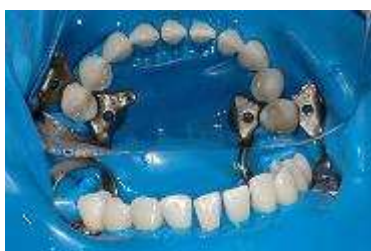4. Протравливание 35%-м раствором ортофосфорной кислоты (10-15сек).



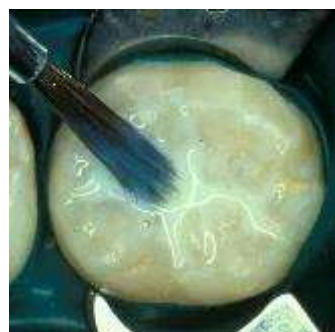2. Обработка водо-воздушной струёй.



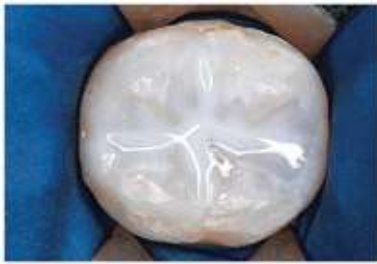5. Обработка водой, высушивание зуба (10-15 сек).



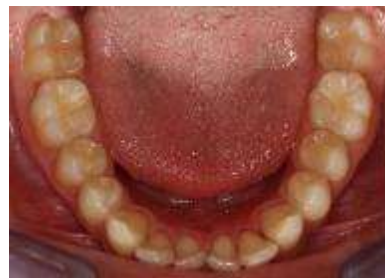3. Изоляция от слюны с помощью ватных валиков или коффердама.



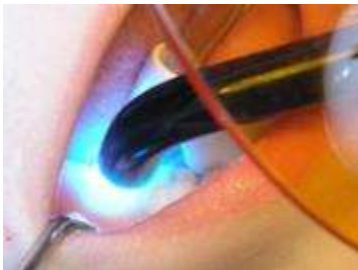6. Нанесение силанта (герметика).



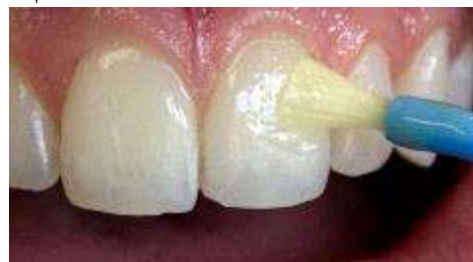7. Распределение силанта тонким слоем.



9. Проверка окклюзионных контактов (при необходимости провести сошлифовывание). Полирование циркулярной щёткой.



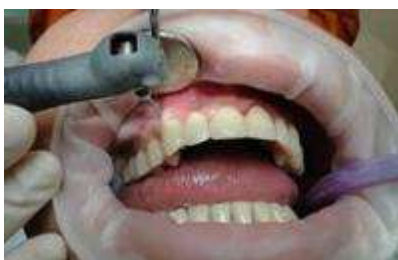8. Отверждение фотополимеризационной лампой.



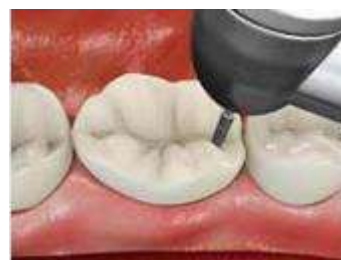10. Аппликация фторсодержащих растворов на эмаль, нанесение фтор-лака.

Инвазивная герметизация фиссур– раскрытие фиссур бором и заливка герметиком. Показана для узких и глубоких фиссур.

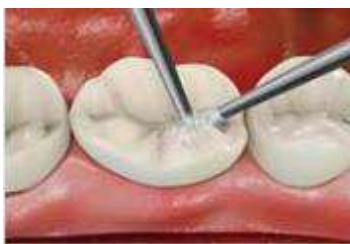Этапы проведения инвазивной герметизации фиссур.



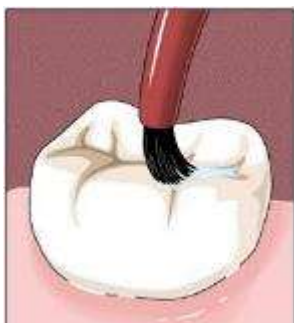
1. Профессиональная гигиена полости рта и очистка жевательных поверхностей.



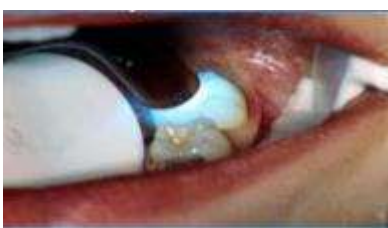2. Раскрытие фиссур (расширение входа с помощью алмазного шиловидного бора для визуального осмотра).



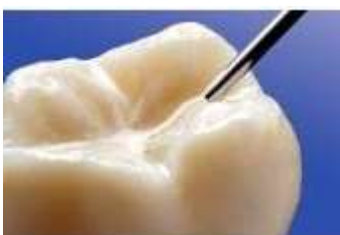3. Обработка струёй воды (20-30 сек) и высушивание поверхности.



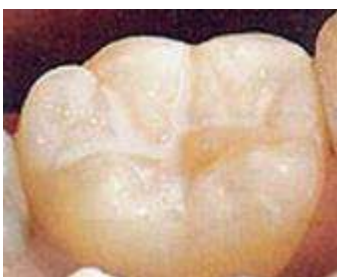
4. Нанесение бонд-системы.



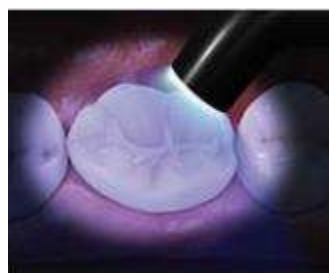5. Полимеризация лампой.



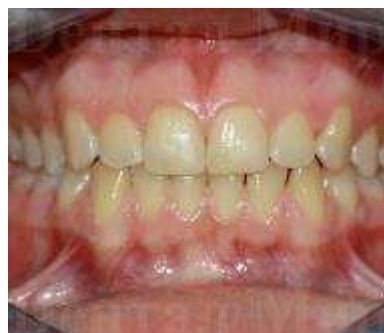6. Распределение герметика.



7. Создание контура герметика.



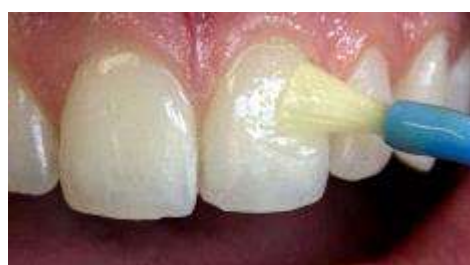8. Полимеризация.



9. Обязательная проверка окклюзии.



10. Шлифование и полирование.

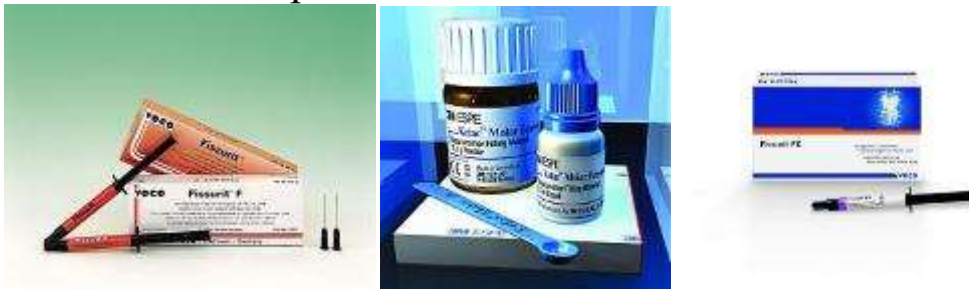

11. Аппликация фторсодержащих растворов на эмаль, нанесение фтор-лака.

Материалы для герметизации фиссур: классификация, требования, состав, представители

Материалы для герметизации фиссур – силанты:

- истинные силанты – синтетические пластмассы на основе акрилатов (только для герметизации!);
- стеклоиономерные цементы;
- компомеры;
- светоотверждаемые жидкие композиты.



Представители: Fissurit, Fissurit F, Ketac Molar Easymix, Prima Flow, Filtek Supreme XT Flow.

Профилактическое пломбирование – это консервативное лечение, включающее незначительное препарирование кариозной полости, непосредственное ее пломбирование с помощью различных пломбировочных материалов и последующее нанесение герметика на поверхность пломбы и прилегающих к ней здоровых ямок и фиссур.

Показания к профилактическому пломбированию:

- начальный кариес при отсутствии признаков его стабилизации;
- прогрессирование кариеса в виде увеличения размеров очага поражения, появление признаков эрозии (не проникающей в дентин) в сочетании с плохой гигиеной полости рта, положением зуба вне окклюзии относительно антагониста, высокой активностью кариозного процесса и множественным поражением зубов кариесом.

Этапы профилактического пломбирования:

1. Очищение поверхности зуба с помощью циркулярной щётки и пасты, не содержащей фтор.
2. Препарирование алмазным бором.
3. Заполнение полости стеклоиономерным цементом.
4. Протравливание поверхности эмали. Промывание, высушивание (по 30 сек).

5. Нанесение герметика на стеклоиономерный цемент и всю фиссуру.
6. Проверка окклюзии.
7. Проведение аппликации фторсодержащим лаком или гелем всех зубов.

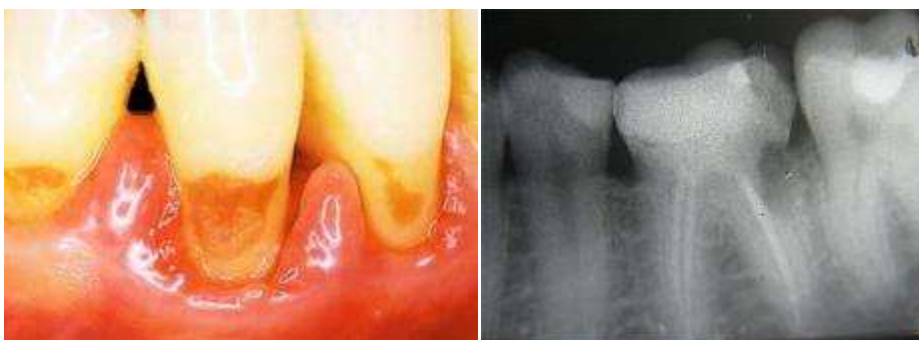ОСОБЕННОСТИ ЛЕЧЕНИЯ КАРИЕСА КОРНЯ

Доступ к месту дефекта: из-за того, что кариес корня зачастую развивается под десной, доступ к нему бывает затруднен.

- *Сухость рабочего поля:* это основное условие для обеспечения нормальных условий для работы с пломбировочным материалом. Она достигается путем отодвигания десны, использования специальных гигроскопичных нитей, обязательным использованием слюноотсосов.

- *Подбор пломбировочного материала:* при этом необходимо учитывать не только свойства самого материала, но и его цвет. Из-за опущения десны восстановление дефекта материалом под цвет зуба может визуально увеличить его, что влияет на эстетический результат. Поэтому необходимо осторожно подбирать цвет материала, чтобы максимально сохранить эстетику.

- *Корректное восстановление формы корня:* при несоблюдении этого правила край пломбы может способствовать скоплению зубного налета, а также механически раздражать десну. Все это может привести к рецидиву кариеса.



Успех лечения кариеса корня зависит от того, насколько глубоко врач знает этиологические факторы, насколько правильно он интерпретирует клинические данные, какова его профессиональная подготовка.

Лечебные вмешательства подразделяются на неоперативные и оперативные. Неоперативное лечение складывается из удаления мягких и твёрдых зубных отложений и использования

реминерализующих средств на участке поражённой ткани. Оперативно-восстановительное лечение заключается в удалении поражённой ткани и пломбировании дефекта материалами, восстанавливающими функцию и по возможности защищающими от рецидива поражения.

Метод лечения определяется степенью поражения. При кариесе корня I и II степени (начальной и поверхностной) рекомендуется проведение программы профилактики и покрытие обнажённых корневых поверхностей фторсодержащими препаратами. Открытые корневые кариозные полости покрываются препаратами фтора на этапе профессиональной гигиены, скрытые – после хирургического лечения тканей пародонта.

Кроме того, проводят сглаживание или «root planning» поражённой поверхности до такого уровня, когда она становится «самоочищающейся». Это достигается применением обычных полировочных дисков и головок или ультразвуковых скейлеров, например, системы «Пьезон - мастер- 400». При обработке не нужно удалять весь пигментированный слой дентина, так как это может привести к образованию систематически обрабатывают фторидами натрия, калия, олова, титана или другими соединениями фтора.дефекта III степени.

Для лечения повышенной чувствительности зубов при кариесе корня предлагаются средства либо предотвращающие увеличение тока зубной жидкости, либо снижающие нервную возбудимость. Мишенями для воздействия лечебных агентов для снятия гиперчувствительности являются дентинные каналцы и волокна одонтобластов, участвующие в передаче нервных импульсов.

ПРИНЦИПЫ И ОСОБЕННОСТИ ПРЕПАРИРОВАНИЯ КАРИОЗНЫХ ПОЛОСТЕЙ

Принципы препарирования кариозных полостей

При препарировании кариозных полостей рекомендуется руководствоваться рядом принципов:

1) Принцип биологической целесообразности.

Иссечение тканей зуба должно проводиться с учетом степени распространенности кариозного процесса, кариесрезистентности твердых тканей зуба.

В соответствии с этим принципом все пораженные кариозным процессом, нежизнеспособные ткани зуба должны быть иссечены. Тактику в отношении фиссур, контактных поверхностей и т.д. выбирают с учетом индивидуальных особенностей пациента на основе концепции профилактического пломбирования. При этом учитывается риск развития рецидивного кариеса и кариеса на соседних, не пораженных на момент лечения участках зуба.

2) Принцип щадящего отношения к тканям зуба.

Этот принцип подразумевает выбор тактики лечения, позволяющей максимально сохранить ткани, не пораженные кариозным процессом. В первую очередь это означает отказ от формирования обширных ящикообразных полостей при небольших по объему кариозных поражениях. Следует особо подчеркнуть, что оставление в полости нежизнеспособного, инфицированного, деминерализованного дентина недопустимо, даже если оно мотивируется «щадящим отношением к тканям зуба».

Также данный принцип предусматривает причинение минимального вреда тканям зуба в процессе препарирования: правильный выбор боров и режима препарирования, аккуратная работа с адекватным воздушно-водяным охлаждением, работа острыми инструментами, исправными наконечниками и т.д. Известно, что препарирование без воздушно-водяного охлаждения, особенно турбиной, недопустимо, так как при этом повышается температура твердых тканей, эмаль по краям полости повреждается, белковый матрикс ее денатурируется, что приводит в дальнейшем к нарушению краевого прилегания и рецидиву кариеса по краю пломбы. При таком способе препарирования также велик риск раздражения одонтобластов (развитие постоперативной чувствительности) и повреждения пульпы зуба. Недостаточно использования одного лишь воздушного охлаждения, потому что адекватного охлаждения тканей при этом не происходит, а высушивание дентина сильной струей воздуха может привести к повреждению и гибели одонтобластов на соответствующем участке.

3) Принцип соблюдения правил асептики и антисептики.

Препарирование кариозной полости — инвазивная процедура, связанная с обработкой инфицированных тканей, а применение ряда технологий препарирования (турбина, ультразвуковой аппарат, воздушно-абразивный метод) приводит к образованию аэрозолей в воздухе кабинета. Согласно санитарным нормам, стерильными должны

быть все инструменты, соприкасающиеся с твердыми тканями зубов и слизистой оболочкой рта, контактирующие со слюной и кровью, а также применяемые для инъекционного введения лекарственных препаратов. Следует работать стерильными борами и наконечниками. По мере загрязнения и инфицирования рабочей части бора его заменяют на новый. При применении технологий, связанных с образованием аэрозолей в воздухе кабинета (турбина, ультразвуковой аппарат), следует предусмотреть дополнительные меры защиты органов дыхания и глаз. Рекомендуется работать в защитных очках и маске-респираторе. Пациенту также следует надеть защитные очки, закрыть волосы одноразовой косынкой или шапочкой. Целесообразно использовать коффердам, «пылесос», турбинные наконечники с замкнутым циклом циркуляции воздуха и т.д.

4) Принцип безболезненности всех манипуляций.

Все потенциально болезненные стоматологические вмешательства (в том числе препарирование кариозных полостей) должны проводиться с адекватным обезболиванием. Наиболее распространенным методом обезболивания в практической терапевтической стоматологии является инъекционная анестезия, а так же следует соблюдать условия безболезненной обработки кариозных полостей:

- работа острыми борами;
- прерывистые движения бора;
- наличие воздушно-водяного охлаждения;
- использование высокоскоростных наконечников;
- психологическая, психотерапевтическая подготовка пациента;
- соблюдение цели, критериев выполнения каждого этапа препарирования.

5) Принцип биомеханического соответствия.

Этот принцип предусматривает соответствие дизайна кариозной полости физико-механическим свойствам применяемых материалов и биомеханическим характеристикам тканей зуба, окружающих сформированную полость.

Так, при пломбировании амальгамой или вкладками сформированная полость должна иметь ящикообразную форму, параллельные или слегка сходящиеся к дну стенки, прямые углы. Ослабленные, истонченные жевательные бугры при применении этих материалов должны иссекаться.

При пломбировании стеклоиономерными цементами, композитами и компомерами создание внутренних контуров кариозной полости осуществляется с учетом их физико-механических свойств и особенностей пространственной организации. При этом не рекомендуется формировать прямые и острые углы. Контур полости делается сглаженными, между дном и стенками формируются плавные переходы. Полости придается слегка грушевидная форма, при необходимости дно может делаться ступенчатым. При этом следует помнить, что в участках, подверженных повышенным нагрузкам, слой композита должен быть не менее 2 мм. Допускается оставление ослабленных, истонченных жевательных бугров с последующим укреплением их композитом. Наиболее слабой зоной в пломбе является граница пломбировочного материала с эмалью зуба. Поэтому препарирование должно быть проведено таким образом, чтобы эта граница не проходила через точки окклюзионных контактов с зубами-антагонистами.

Способы препарирования твердых тканей зуба

В настоящее время существуют различные способы препарирования (оперативной техники) твердых тканей зуба:

1) *механический способ* — с применением боров и ручных инструментов. Этот способ в настоящее время является наиболее распространенным;

2) *химико-механический способ* — использование систем, разрушающих пораженные кариозным процессом ткани, которые затем удаляют ручными инструментами.

Примером системы для химико-механического препарирования полости может служить Carisolv (MEDITEAM, Швеция). Гель Carisolv изготовлен на основе 0,95% гипохлорита натрия и смеси аминокислот (лейцин, лизин, глутаминовая кислота) с высоким рН. Аминокислоты раствора обеспечивают разрушающее действие только на пораженный дентин. При смешивании гипохлорита натрия и аминокислот, хлор взаимодействует с аминогруппами аминокислот и образует стабильные формы N-монохлорированных аминокислот. Атом хлора становится менее активным, менее агрессивным по отношению к здоровой ткани зуба. Хлораминокислоты оказывают размягчающий эффект на кариозный дентин. Гель вносится в кариозную полость, затем полость очищается специальными ручными инструментами, входящими в комплект системы Carisolv и

пломбируется. Интактный и кариозный дентин клинически легко различимы.

Несколько лет назад в России была разработана новая методика хемомеханического препарирования, предполагающая использование набора гелей Кариклинз – метод атравматичного восстановительного лечения кариеса зубов (ART-методика).

В соответствии с этой методикой, сначала нужно снять нависающие края бором, удалить мягкий кариозный распад с помощью ручного инструмента или экскаватора и только после этого нанести гель № 1. Предназначенный для растворения деградировавших минеральных компонентов дентина, гель № 1, растворяя нестойкие кальцийфосфаты и оксиапатит, доходит до склерозированного дентина, в отношении которого гель практически не активен. После того, как смываются остатки геля № 1 и разрыхленной минеральной массы и обнажаются коллагеновые волокна, настает черед геля № 2, предназначенного для удаления этих самых волокон. Завершается обработка удалением органической массы с помощью инструментов и промыванием полости водой. По мнению разработчиков методики, лечебные прокладки на основе гидроокиси кальция, которые обычно накладываются при глубоком кариесе для стимулирования формирования репаративного дентина, при использовании «Кариклинза» нужны лишь в случае острого кариеса. В случае хронического кариеса потребность в них отпадает, поскольку защитный мостик высокоминерализованного дентина остается нетронутым. Кроме того, применение «Кариклинза» должно увеличить адгезию стеклоиономерных цементов. Ход их рассуждений прост. С одной стороны, стеклоиономерные цементы связываются с зубом за счет химического соединения полиакриловой кислоты с ионами кальция, присутствующими в гидроксиапатите. Это означает, что величина адгезии зависит от содержания кальция в твердых тканях зубов. С другой стороны, чем больше облитерирован дентин, тем больше в нем содержится кальция и тем выше адгезия.

Помимо увеличения адгезии, несомненным достоинством «Кариклинза» является отсутствие смазанного слоя при его применении. В результате кондиционирование поверхности дентина сводится к использованию 10% раствора полиакриловой кислоты в течение 5-10 секунд что позволяет сформировать мономолекулярный слой из молекул полиакриловой кислоты, химически соединенных с кальцием гидроксиапатита. К числу преимуществ «Кариклинза»

авторы методики относят и его дезинфицирующее действие: гель № 1 содержит антисептик цетримид, а гель № 2 выделяет губительные для патогенной микрофлоры атомарный хлор и кислород. Мало того, при случайном вскрытии пульпы гель № 2, имея значение рН, близкое к 9, способен остановить кровотечение, растворить сгустки крови и обрывки тканей и обеспечить стерильность для дальнейшего лечения с целью сохранения витальности пульпы. Вместе с тем разработчики отмечают необходимость дальнейшего лабораторного и клинического изучения «Кариклинза».

3) *кинетический, или воздушно-абразивный способ* – метод пескоструйной обработки твердых поверхностей. Этот способ заключается в направленной подаче на препарируемые ткани зуба через специальные наконечники реактивной струи аэрозоля, содержащего воду и абразивное средство. Активным компонентом аэрозоля, применяемого для препарирования твердых тканей зуба, является абразивный порошок, состоящий из частиц окиси алюминия повышенной абразивности.

Воздушно-абразивный способ препарирования применяется для обработки фиссур перед герметизацией, для устранения глубоких пигментаций эмали, при препарировании небольших кариозных полостей и для подготовки адгезионных поверхностей к нанесению адгезивной системы композита. Воздушно-абразивная обработка дает возможность добиться минимального иссечения тканей, что невозможно сделать даже самым маленьким бором. Кроме того, абразивное воздействие аэрозоля создает свободную от загрязнений шероховатую поверхность с максимальной площадью контакта, не требующую, в силу этого, дополнительного химического протравливания.

В частности, в аппарате AirFlow Prep K1 (EMS, Швейцария) в качестве абразива используется порошок, состоящий из частиц окиси алюминия — вещества стабильного, не токсичного, нейтрального по цвету, химически и биологически инертного. Принцип работы AirFlow Prep K1, как и других аппаратов, предназначенных для кинетического воздушно-абразивного препарирования, заключается в направленной подаче реактивной струи аэрозоля, содержащего воду и абразив, через специальный наконечник. Причем кинетику (или, проще говоря, степень) воздействия аэрозоля на зуб можно регулировать за счет изменения подачи воды в наконечник.

При работе с AirFlow Prep K1 желательно пользоваться вакуумным эвакуатором и очками — как врачу, так и пациенту. Для предотвращения вдыхания аэрозоля и повреждения струей абразива слизистой оболочки рекомендуется пользоваться кофердамом. Особенно при препарировании пришеечного кариеса: без кофердама слюна затормозит абразивную струю, и она станет менее эффективной. Как правило, аппарат AirFlow Prep K1 применяется для:

- обработки фиссур перед запечатыванием;
- устранения глубокой пигментации эмали;
- препарирования небольших кариозных повреждений;
- подготовки адгезионных поверхностей для композитных реставраций;
- подготовки поверхностей для фиксации ортопедических конструкций.

Аппарат следует использовать импульсно по 5-10 секунд. Это дает возможность контролировать непосредственный результат и правильно перемещать сопло, поверхность лучше всего обрабатывать с расстояния 1-2 мм, что позволяет контролировать точность воздействия, поскольку рабочая площадь достаточно мала — от 2 до 12 мм. После прохождения эмалево-дентинного соединения необходимо работать крайне осторожно, поскольку абразия дентина проходит намного быстрее. Под воздействием абразивной струи формируется свободная от технических загрязнений, шероховатая поверхность с максимальной площадью контакта, которая не нуждается в дополнительном протравливании. Перед пломбированием ее достаточно обработать раствором мягкого антисептика — 1,5% перекисью водорода или 0,2% водным раствором биглюконата хлоргексидина. Кроме того, использование AirFlow Prep K1 существенно облегчает моделирование жевательной поверхности зуба при пломбировании, так как при абразивном препарировании конфигурация этой поверхности изменяется очень незначительно. Хорошие результаты применения AirFlow Prep K1 дает при поверхностном и среднем кариесе с глубиной поражения 0,1-2 мм I и V класса по Блэку. При обработке фиссур с целью их укрепления при разрыхлении и/или пигментации эмали благодаря использованию абразива удастся удалять измененные участки, почти не затрагивая близлежащую здоровую эмаль. Однако более глубокие поражения, а также полости III и IV классов по Блэку несколько

ограничивают возможности метода, поскольку в этом случае избирательность воздействия на структуры с различной плотностью становится скорее недостатком. Грушевидная форма кариозного очага с относительно небольшим повреждением эмали и обширным мягким распадом дентина не позволяет полноценно препарировать полости с помощью абразива. В случае локализации кариеса на контактных поверхностях тоже существуют ограничения. Но обусловлены они конструктивными особенностями наконечника: его размеры, конфигурация, угол выхода струи по отношению к оси рукоятки не позволяют обеспечить адекватного подхода к рабочей области. В таких ситуациях авторы исследования рекомендуют применять сочетанную обработку: начальную обработку дефекта эмали абразивной струей; раскрытие полости и удаление детрита с помощью боров, а окончательную подготовку поверхностей кариозной полости — с помощью AirFlow Prep K1.

4) *технология бесконтактной обработки кариозных полостей и полирования зубов* – аппарат **Velorex Aquacut**, использующий водно-абразивную смесь.

Благодаря точности регулировки технологии шлифования, аппарат Aquacut обрабатывает кариозную полость очень аккуратно, так, чтобы минимизировать потерю твердых тканей зуба. Более того, нет прямого контакта аппарата с зубом, техника обработки основана на водно-абразивном препарировании под давлением, устраняется риск откалывания и возникновения трещин тканей зуба. Бесконтактная обработка позволяет провести процедуру лечения безболезненно, быстро и охватить несколько групп зубов на разных сторонах и челюстях. Отсутствие необходимости анестезии, при неблагоприятном аллергическом фоне большинства пациентов и дискомфорта во время и после инъекции, качество и быстрота обработки по достоинству оценят наши маленькие и взрослые пациенты. Аппарат Aquacut удаляет твердые ткани зуба, оставляя поверхность кариозной полости подготовленной для дальнейшей реставрации эстетическими материалами последнего поколения. В дополнение к подготовке реставрационного восстановления, аппарат Aquacut позволяет удалить зубной камень, зубной налет и провести полирование с наибольшим комфортом и отсутствием травмирования эмали зубов пациента.

5) *ультразвуковой способ* – использование ультразвуковых наконечников и специальных насадок к ним с алмазным покрытием

рабочей части. Кончик насадки при работе совершает микроскопические вибрирующие движения по овальной траектории, обрабатывая стенки кариозной полости;

б) *лазерный способ* – использование специальных лазеров, предназначенных для обработки кариозных полостей и твердых тканей зуба. Использование твердотельных импульсных лазеров для препарирования твердых тканей зубов насчитывает несколько десятилетий. Лазерный аппарат, используемый для препарирования, состоит из трех основных компонентов: базового блока, генерирующего свет определенной мощности и частоты, световода и лазерного наконечника, которым стоматолог работает непосредственно в полости рта.

Наконечники бывают нескольких типов — прямые, угловые, для калибровки мощности и т. д. Но все они с целью постоянного контроля температуры и удаления отпрепарированных фрагментов оснащены системой охлаждения вода-воздух. Препарирование происходит следующим образом: каждую секунду базовый блок генерирует примерно десять лучей, каждый из которых несет определенную «порцию» энергии. Попадая на твердые ткани, лазерный луч нагревает содержащуюся в них воду так, что вода как бы взрывается, вызывая микроразрушения в эмали и дентине. Однако ткани, находящиеся в непосредственной близости от зоны действия водяного пара при этом нагреваются не более, чем на два градуса: энергия лазера практически не поглощается гидроксиапатитом. С помощью водно-воздушного спрея частички эмали и дентина тотчас же удаляются из ротовой полости. Во время препарирования врачу и пациенту необходимо пользоваться защитными очками. Преимущества лазерного препарирования перед традиционным препарированием: лазерное препарирование не сопровождается значительным разогревом твердых тканей зуба и не вызывает механического раздражения нервных окончаний, вследствие этого подготовка полости к пломбированию проходит безболезненно и потребность в анестезии отпадает. Лазерное препарирование происходит достаточно быстро, и при этом у врача есть возможность точно контролировать процесс, а при необходимости немедленно прервать его одним движением. При традиционной механической обработке даже после прекращения подачи воздуха турбина еще какое-то время вращается. После лазерного препарирования стенки кариозной полости имеют закругленные края и по этой причине нет

необходимости проводить дополнительно финирирование. После препарирования лазером на дне и стенках кариозной полости отсутствуют сколы и царапины, а также отсутствует «смазанный слой»: препарирование лазером дает поверхность, не нуждающуюся в протравливании и полностью готовую к бондингу. Известно, что использование лазерных установок позволяет свести к нулю вероятность перекрестной инфекции, поскольку отпрепарированные частицы твердых тканей не выбрасываются с большой силой в окружающее пространство, как при работе с турбиной, а сразу же осаждаются аэрозольной струей.

7) *озоновая технология* – современный способ безболезненного лечения зубов без бормашины, основанный на бактерицидных свойствах **озона**.

Аппарат HealOzone – разработан известной немецкой фирмой KaVo. В аппарате генерируется озон, который с помощью специального наконечника и силиконовой насадки подается на обрабатываемую поверхность зуба. Озон – это один из наиболее сильно действующих окислителей. После воздействия озона, кариозная полость обрабатывается специальным составом, укрепляющим зубные ткани. Лечение кариеса озоном основано на том, что при определенной концентрации и времени воздействия озон убивает кариесогенные бактерии, не затрагивая здоровые клетки.

При поверхностном и среднем кариесе после препарирования кариозной полости, проведения медикаментозной обработки проводят пломбирование. При остром течении кариозного процесса необходимо последующее проведение реминерализующей терапии.

ПРЕПАРИРОВАНИЕ КАРИОЗНЫХ ПОЛОСТЕЙ ПО БЛЕКУ

Препарирование полостей I класса по Блеку.

К полостям I класса относятся дефекты, расположенные в ямках и фиссурах на жевательной поверхности моляров и премоляров, язычной поверхности верхних резцов и в вестибулярной и язычной бороздах моляров, связанных с жевательной поверхностью.

1. Раскрытие полости.

Препарирование полости начинают с удаления всех нависающих и подрытых краев эмали, не имеющих подсобой плотного, здорового

дентина. В результате должны получиться отвесные стенки. Количество иссекаемых на данном этапе тканей определяется размерами очага кариозного поражения дентина. Цель данного этапа — обеспечение доступа для дальнейших манипуляций и хорошего обзора полости. Раскрытие полости следует производить фиссурными или шаровидными алмазными или твердосплавными борами, по диаметру соответствующими размеру входного отверстия полости, на большой скорости с воздушно-водяным охлаждением.

2. Расширение полости (профилактическое расширение).

Профилактическое расширение — продолжение этапа раскрытия кариозной полости. Цель его — предотвращение рецидивного кариеса. На данном этапе намечаются окончательные наружные очертания полости.

При препарировании полости в соответствии с методом «биологической целесообразности» И.Г.Лукомского этот этап не проводится.

Если врач руководствуется методом «профилактического расширения» Блека, производится радикальное иссечение «кариесвосприимчивых» участков до «иммунных» зон. Этап расширения кариозной полости при этом выполняется фиссурными или конусовидными борами (алмазными и твердосплавными), на большой скорости турбинным наконечником с воздушно-водяным охлаждением.

Если ткани в области кариозной полости иссекаются на всю глубину поражения, то фиссуры иссекают только в пределах эмали (на глубину фиссур). Дно полости в данном случае получается «неклассической» формы — закругленным или ступенчатым.

При «раскрытии» фиссур не следует удалять большое количество тканей, достаточно бороздки в пределах эмали шириной 0,7—0,8 мм и глубиной 1 — 1,5 мм. Также следует избегать создания острых углов. Традиционно для иссечения фиссур в нашей стране используют узкие цилиндрические боры, получившие название фиссурных. Иногда раскрытие фиссур производят также пламевидными или копьевидными борами.

Для малоинвазивного, физиологичного иссечения фиссур мы используем более долговечные и универсальные алмазные боры диаметром 1 мм и длиной рабочей части 3 мм, что соответствует средней толщине слоя эмали в области фиссур премоляров и моляров. Боры меньшего диаметра мы используем ограниченно, так

как после их применения возникают технологические проблемы аппликации адгезивной системы и внесения композита.

3. Некрэктомия.

Этот этап предусматривает полное удаление размягченного и пигментированного дентина из кариозной полости. С морфологической точки зрения на данном этапе удаляется зона распада и деминерализации. Границы полости создаются в зоне прозрачного и интактного дентина.

Удаление кариозно измененного дентина производится либо экскаваторами, либо шаровидными борами больших размеров (твердосплавными или стальными). При наличии в кариозной полости большого количества размягченного дентина, его удаление рекомендуется проводить острым экскаватором. Во избежание случайного вскрытия полости зуба, движения экскаватора должны быть направлены от дна к стенкам. Размер экскаватора должен соответствовать размерам полости. Использование слишком маленьких экскаваторов также повышает риск случайного вскрытия полости зуба.

Некрэктомию можно также производить шаровидными или грушевидными борами больших размеров (твердосплавными или стальными). Борами следует работать прерывистыми движениями от дна к стенкам, на малой скорости. При особенно в области рогов пульпы, чтобы не вскрыть полость зуба и не привести к развитию травматического пульпита.

4. Формирование полости.

Цель этого этапа — придание кариозной полости формы, способствующей надежной фиксации пломбы, а также обеспечивающей запломбированному зубу достаточную прочность и сопротивляемость при функциональных нагрузках. На этом этапе создаются окончательные наружные и внутренние очертания полости. Этап формирования полости выполняется фиссурными, конусовидными, пламевидными и грушевидными борами (алмазными и твердосплавными) на большой скорости (турбинным наконечником) с обязательным воздушно-водяным охлаждением.

А. Полость должна иметь ящикообразную форму — плоское дно, перпендикулярное направлению жевательного давления, и отвесные стенки. Если для пломбирования будет применяться амальгама I поколения с низким содержанием серебра, угол между дном и

стенками должен быть равен 90° . Под вкладки полость формируется со слегка расходящимися стенками.

Б. Полость формируется в пределах эмали и поверхностного слоя дентина (не менее 1 — 1,5 мм), даже если для этого приходится иссекать здоровые ткани зуба.

В. Очертания полости должны быть сложными, что обеспечивает устойчивость и механическую ретенцию пломбы. Наружный контур полости создается с учетом топографии кариесрезистентных и кариесвосприимчивых участков.

Г. Если размер полости составляет более половины расстояния от середины центральной фиссуры до вершины бугра, то, для предотвращения его отлома, бугор иссекают на высоту 2 мм и перекрывают пломбировочным материалом. При применении амальгам и вкладок это правило является обязательным.

5. Финирование краев эмали.

После обработки алмазными или твердосплавными борами на большой скорости эмаль по краям кариозной полости ослаблена, имеет трещины, неровности, эмалевые призмы фрагментированы, не имеют связи с подлежащими тканями. В дальнейшем это может явиться причиной нарушения краевого прилегания пломбы, развития рецидивного кариеса. Все это диктует необходимость финирирования — заключительной (финишной) обработки краев полости, предусматривающей удаление поврежденных, ослабленных участков эмали и придание ей гладкости. Финирование обеспечивает наилучшее взаимодействие и надежное краевое прилегание между пломбировочным материалом и тканями зуба.

Эта манипуляция выполняется 16- и 32-гранными твердосплавными финирами или мелкозернистыми алмазными головками (красная или желтая полоса). Работать финишными борами рекомендуется на малой скорости без давления с обязательным воздушно-водяным охлаждением.

Препарирование полостей II класса по Блеку.

К полостям II класса относятся дефекты, расположенные на контактных (апроксимальных) поверхностях моляров и премоляров.

1. Раскрытие полости.

- Прямой доступ используется, когда имеется свободный доступ к пораженной контактной поверхности: при отсутствии соседнего зуба или при возможности обработки полости через кариозную полость в

соседнем зубе. В этих случаях полость препарируют, не выводя ее на жевательную поверхность. Прямой доступ применяют также при микроинвазивном способе препарирования, когда тонкими, специально разработанными для этой цели инструментами входят непосредственно в межзубной промежуток.

-Окклюзионный доступ является наиболее распространенным. При нем производится широкое иссечение тканей зуба с жевательной поверхности. Применение окклюзионного доступа показано, в первую очередь, при обширных кариозных поражениях, а также на рутинном стоматологическом приеме, когда стоматологу нужно быстро, технологично и с невысокой себестоимостью обработать и запломбировать контактную кариозную полость.

- Вестибулярный или язычный доступ применяются при наличии па контактной поверхности небольшой кариозной полости с локализацией в пришеечной области и при высокой клинической коронке зуба. При таких видах доступа с вестибулярной или язычной поверхности формируется горизонтальный туннель к области расположения кариозной полости. Полному иногда ли виды доступа называю «техникой горизонтального туннеля».

- Десневой доступ применяют при смещении зубов, обнажении их шеек, когда контактная кариозная полость становится доступной для обработки со стороны десневого края.

- Туннельный доступ (туннельное препарирование) является разновидностью окклюзионного доступа, при котором маргинальный гребень сохраняют. Раскрытие полости проводят с жевательной поверхности, в области треугольной ямки, отступя 2-2,5 мм от края зуба. Борами небольшого размера в тканях зуба делают туннель, направленный к контактной кариозной полости. Его называют окклюзионно-апроксимальным туннелем. Таким образом, полость раскрывают, не повреждая маргинальный гребень. Туннельное препарирование применяется при небольших кариозных поражениях, локализующихся преимущественно с области экватора или несколько ниже (между контактным пунктом и шейкой зуба). Недостатком этого метода является невозможность визуального контроля качества некрэктомии, а также достаточно большой риск вскрытия полости зуба, особенно у пациентов молодого возраста.

2. Профилактическое расширение.

-Профилактическое расширение не проводится.

При данной тактике ограничиваются препарированием полости до видимо здоровых тканей. Полость формируется ящикообразной (под амальгаму) или грушевидной (под композит) формы.

-Профилактическое расширение полости проводится в соответствии с методом Блека («расширение ради предупреждения»).

Препарирование контактной полости в щечно-язычном направлении производится до щечного и язычного закруглений коронки, которые обычно мало восприимчивы к кариесу. При этом обязательно выключение зуба из контакта с соседним.

-Профилактическое расширение полости проводится в соответствии с методом профилактического пломбирования.

3. Некрэктомия.

В целом, этап некрэктомии при полостях II класса выполняется по общим правилам:

- полное удаление размягченного и пигментированного дентина;

- удаление пораженного дентина производится либо экскаватором, либо шаровидными борами больших размеров;

- после удаления деминерализованного дентина рекомендуется иссечь тонкий слой пограничного дентина (до 1 мм) шаровидным бором на малой скорости (если это не грозит вскрытием полости зуба);

- допускается оставление на дне полости пигментированного, но плотного, «крепитирующего» дентина;

- для определения оптимального объема дентина, подлежащего иссечению, следует использовать кариес-маркеры.

4. Формирование полости.

-«Основная» полость должна иметь ящикообразную форму: плоская придесневая стенка, перпендикулярная направлению жевательного давления, отвесные, расходящиеся к контактной поверхности боковые стенки.

-Для обеспечения макромеханической фиксации пломбы на жевательной поверхности формируется дополнительная площадка. Чтобы обеспечить прочность и надежную фиксацию пломбы, дополнительная площадка должна иметь следующие параметры:

- глубина — примерно на 1 мм ниже эмалево-дентинной границы. При этом следует помнить, что в участках, подверженных повышенным нагрузкам, толщина слоя пломбировочного материала должна быть не меньше 2 мм. Угол между дном и стенками должен быть равен 90°;

- длина — в два раза больше длины основной полости;
- ширина — примерно одна треть расстояния между вершинами жевательных бугров;
- угол между дном основной полости и дополнительной площадкой должен быть равен 90°;
- форма — дополнительная площадка должна иметь ретенционную форму (например, в виде «ласточкина хвоста») для макромеханической фиксации пломбы;
- переход между основной полостью и дополнительной площадкой (узкая часть «ласточкина хвоста») должен находиться посередине между буграми. Ширина этой части дополнительной площадки должна быть в два раза меньше ширины основной полости;
- состояние фиссур — в соответствии с методом профилактического расширения, все фиссуры иссекаются. За счет этого формируют широкую часть «ласточкина хвоста». Формы дополнительных площадок, приводимые в ряде отечественных руководств, мы считаем недостаточно обоснованными с точки зрения профилактики развития рецидивного кариеса в неотпрепарированных и не запломбированных фиссурах.

-Если препарирование проводится в соответствии с методом биологической целесообразности, и дополнительная площадка не формируется, для улучшения фиксации пломбы необходимо сделать ретенционные пункты. Их формируют тонким фиссурным бором в виде вертикальных борозд на боковых стенках полости.

-Если после иссечения пораженных фиссур жевательной поверхности размер окклюзионной полости составляет более половины расстояния от середины центральной фиссуры до вершины бугра, то, для предотвращения отлома бугра, его иссекают на высоту 2 мм и перекрывают пломбировочным материалом.

5. Финирование краев эмали.

Эта операция выполняется в соответствии с описанными выше правилами и технологиями. Необходимо лишь отметить, что финишную обработку придесневой стенки полости более удобно и безопасно проводить ручными инструментами — триммерами десневую края, которые снижают риск повреждения десны и эмали соседнего зуба.

Препарирование кариозных полостей III класса по Блеку.

К классу III по классификации Блека относятся полости на контактных (апроксимальных) поверхностях резцов и клыков без повреждения режущего края или угла коронки (рис. 1). Следует отметить, что поражаются контактные поверхности обоих зубов в месте их соприкосновения.

1. Раскрытие полости.

При начале препарирования необходимо обеспечить доступ к полости, руководствуясь тем, чтобы на зубе сохранилось максимальное количество неизменной эмали на вестибулярной поверхности зуба. Раскрытие кариозной полости III класса можно провести разными способами доступа:

1 Прямой доступ осуществляется при отсутствии соседнего зуба, при наличии на контактной поверхности соседнего зуба отпрепарированной полости и при наличии промежутка между зубами. Раскрытие полости осуществляют алмазными или твердосплавными борами небольшого размера. При этом удаляют края эмали, не расширяя полость.

2 Язычный доступ используется при небольших размерах очага поражения и при замене старой пломбы. Раскрытие полости начинается на 0,5-1 мм от контактной поверхности зуба, при этом используют шаровидный или грушевидный алмазный бор маленького размера, располагая его перпендикулярно (рис. 2). Затем в кариозную полость проводят иссечение контактной стенки, предварительно защитив соседний зуб металлической полоской.

3 Вестибулярный доступ используют редко, только при большом кариозном поражении зуба. Раскрытие полости проводят через дефект эмали на вестибулярной поверхности коронки зуба. Иссекается только пораженная, деминерализованная эмаль. Внешне неизменная эмаль, даже не имеющая под собой дентина, максимально сохраняется.

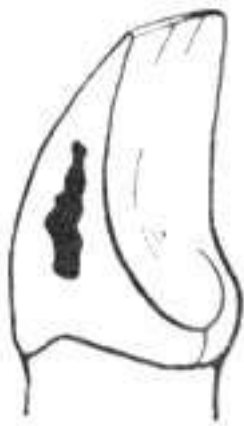

Рисунок 1 – Плоскость III класса на контактной поверхности нижнего резца

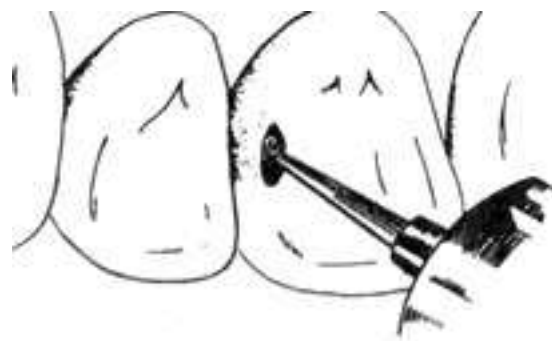


Рисунок 2 – Раскрытие плоскости III класса. Создание трепанационного отверстия

Препарирования фронтальных зубов имеют ряд особенностей:

- 1 Деминерализованная эмаль и весь кариозно измененный дентин обязательно удаляют;
- 2 Удаляется не только размягченный, но и весь пигментированный дентин;
- 3 Некрэктомию следует проводить осторожно из-за близости соседних зубов.

Если полость препарирована прямым доступом, то формируется в форме треугольника, обращенного к десневому краю (рис. 3). Иначе она имеет более сложную конфигурацию и формируется в соответствии с определенными требованиями:

- Окончательные контуры должны быть сглажены и иметь конфигурацию принципа «адгезивного препарирования» (рис. 4).
- Сохранить ткани зуба со стороны вестибулярной поверхности и режущего края коронки.
- Пульпарная стенка полости углубляется не более чем на 0,5 мм.
- Если между контактной поверхностью и слепой ямкой на язычной поверхности зуба есть 1 мм непораженной ткани, то проводится соединение ее с контактной полостью с формированием дополнительной площадки.
- При язычном расположении полости на ее оральной стенке делается равномерный скос эмали под углом 40-45°. Ширина скоса 0.2-0.5 мм.

- При вестибулярном расположении полости на передней поверхности зуба делается пологий скос эмали шириной не менее 2 мм. В придесневой области он делается более глубоким, на всю толщину эмали, к режущему краю глубина скоса уменьшается.

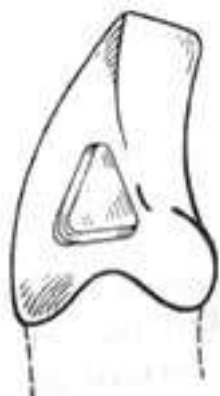

Рисунок 3 – Сформированный прямой доступ на контактной поверхности нижнего резца

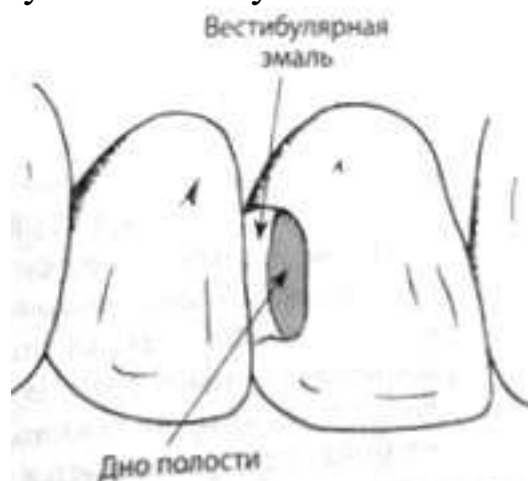

Рисунок 4 – Окончательные контуры отпрепарированной плоскости III класса

Препарирование кариозных полостей IV класса по Блеку.

К классу IV, согласно классификации Блека, относятся полости на контактных поверхностях резцов и клыков с повреждением режущего края или угла коронки (рис. 5). Обычно они образуются из полостей III класса при широком распространении кариозного процесса по контактной поверхности и утрате вследствие этого угла коронки. Другой причиной возникновения полостей IV класса могут быть поражения тканей зуба некариозного происхождения: острая или хроническая травма, деструктивные формы гипоплазии.

При разрушении коронки зуба до 1/3 ее объема: изготовление композитной пломбы (прямая эстетическая реставрация зуба), возможно - прямой кампозитной облицовки (винира).

При разрушении коронки зуба до 1/2 ее объема: изготовление прямого композитного винира, возможно – непрямой реставрации.

При разрушении коронки зуба более чем на 1/2: изготовление непрямой реставрации, возможно - композитного винира с дополнительной фиксацией, например, с использованием внутриканального штифта.

1. Раскрытие полости.

Препарирование полостей IV класса проводится в соответствии с теми же правилами, что и препарирование полостей III класса. Разница состоит лишь в том, что следует принимать дополнительные меры для обеспечения прочности, надежной фиксации и оптимального эстетического результата реставрации.

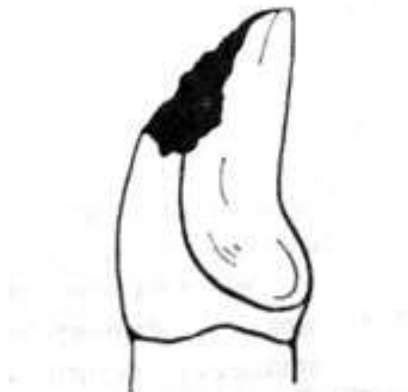

Рисунок 5 – Плоскость IV класса.
Разрушение угла коронки нижнего резца

Раскрытие кариозных полостей IV класса проводится с использованием вестибулярного, язычного, прямого или инцизиального доступа:

1 Прямой доступ. Осуществляется при отсутствии соседнего зуба, при наличии на контактах поверхности соседнего зуба отпрепарированной полости или при наличии между зубами трем и диастем, делающих этот вид доступа технически возможным. При этом удаляют пораженную деминерализованную эмаль, не расширяя полость.

2 Язычный доступ. Используется, когда имеется возможность сохранить значительное количество непораженной эмали на вестибулярной поверхности коронки зуба.

3 Инцизиальный доступ (через режущий край) становится возможным, когда в результате физиологического или патологического стирания режущего края зуба открывается доступ к контактной кариозной полости. Раскрытие полости в данном случае проводят тонким цилиндрическим бором через широкий стертый режущий край, стараясь максимально сохранить эмаль на вестибулярной и язычной поверхностях коронки зуба.

4 При вестибулярном доступе раскрытие полости IV класса проводят со стороны вестибулярной поверхности коронки зуба. Такой доступ при эстетической реставрации зубов композитными

материалами используют наиболее часто. Раскрытие полости проводят алмазными шаровидными или грушевидными борами небольшого размера турбинным наконечником с воздушно-водяным охлаждением.

2.Профилактическое расширение.

Широкое профилактическое иссечение тканей при полостях IV класса не покатано. С этой целью рекомендуется иссекать лишь эмаль в точке контакта десневого края полости с соседним зубом (рис. 6). При расширении полости в вестибулярном направлении руководствуются не столько медицинской целесообразностью, сколько задачами последующего эстетического восстановления зуба.

3.Некрэктомия.

Данный этап выполняется в соответствии с принципами эстетической реставрации фронтальных зубов композитными материалами. Проводится удаление деминерализованной эмали и кариозно измененного дентина, при этом удаляется не только размягченный, но и весь пигментированный дентин. Некрэктомия в области пульпарной стенки полости следует проводить очень осторожно из-за близости пульпы зуба.

4.Формирование полости.

Особенностями этого этапа препарирования полостей IV класса являются создание условий для эстетической реставрации зуба, а также формирование дополнительных ретенционных пунктов и опорных площадок, обеспечивающих макромеханическую ретенцию реставрации (пломбы).

Полость IV класса, сформированная с использованием вестибулярного доступа, должна соответствовать ряду критериев:

- Пульпарная стенка полости углубляется в дентин не более чем на 0.5 мм. Дно полости, во избежание вскрытия полости зуба, делается валикообразным.
- Угол между придесневой и пульпарной стенками полости делается прямым или острым и слегка закругленным (рис. 7. а, б). Для дополнительной макромеханической фиксации пломбы рекомендуется делать ретенционную подрезку в форме желобка (рис. 7. в).

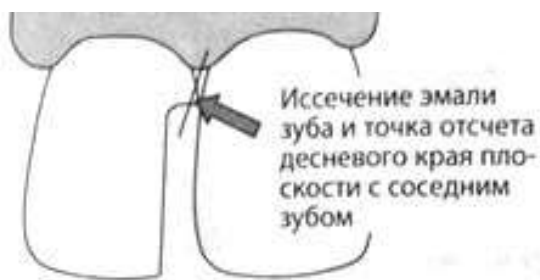

Рисунок 6 – Особенности профилактического расширения полости IV класса

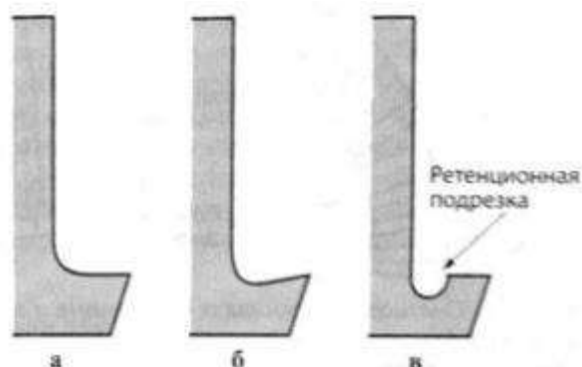
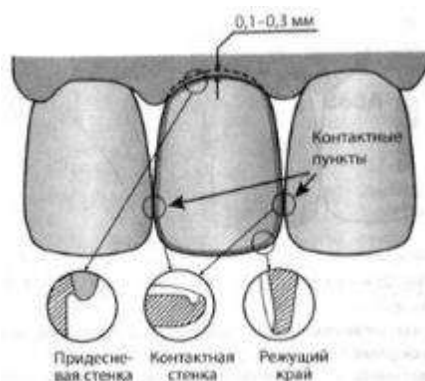


Рисунок 7 – Варианты формирования угла между придесневой и пульпарной стенками в полостях IV класса

• Для улучшения макромеханической ретенции пломбы рекомендуется формировать дополнительную площадку на язычной поверхности зуба в области слепой ямки (рис. 8). Ширина дополнительной площадки 1,5-2 мм. Придесневая стенка дополнительной площадки должна переходить в придесневую стенку основной полости без уступов и ступенек. Эту стенку формируют параллельно краю десны на расстоянии 1-1,5 мм от него. Угол между дном основной полости и дном дополнительной площадки делается сглаженным. Оптимальная глубина дополнительной площадки 1-1,5 мм. Возможно также формирование дополнительной площадки по режущему краю зуба.

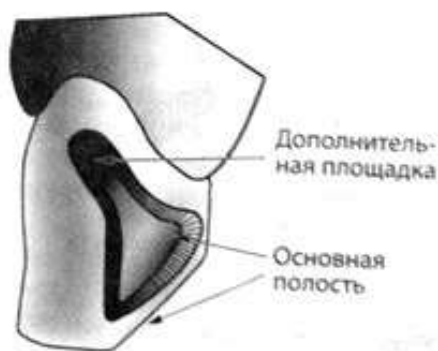

Рисунок 8 – формирование полости IV класса с дополнительной площадкой на



языковой поверхности зуба
Рисунок 9 – Формирование границ композитного винира

• Скос эмали на всещбулярной стенке делается широким и волнистым. В придесневой области скос создается на всю толщину эмали, к режущему краю глубина скоса уменьшается. При полостях небольших размеров широкий скос обеспечивает надежную фиксацию реставрации за счет адгезии композита к поверхности

эмали. Площадь скоса при этом должна в 2 раза превосходить площадь дефекта.

- В случае дефекта 1/4 коронки зуба с сохранением более половины режущего края: на вестибулярной поверхности делается скос эмали шириной 3-4 мм с плавными, волнистыми контурами, а с небной поверхности вдоль всей стенки со сдается реакционный желобок (вогнутый скос) шириной до 2 мм.

- В случае дефекта 1/3 коронки зуба с сохранением менее половины режущего края: оставшийся режущий край укорачивается на 2 мм, чтобы в последующем перекрыть его композитным материалом.

- В процессе формирования полости дополнительно создаются условия для последующей эстетической реставрации зуба, например, иссекаются участки эмали и дентина, измененные в цвете, «расшлифовываются» пигментированные трещины эмали и т.д.

Если дефект тканей фронтального зуба составляет от 1/3 до 1/2 объема коронки, реставрация проводится путем изготовления непосредственно в полости рта композитного винира – композитной облицовки на вестибулярную поверхность коронки зуба. Следует отметить, что в ряде случаев более предпочтительным вариантом с точки зрения прочности, долговечности и функциональности является изготовление керамической или металлокерамической коронки.

Препарирование зуба под композитную облицовку (винир) выполняется в соответствии с определенными правилами.

1 Этапы раскрытия, расширения полости и некрэктомии выполняются в соответствии с описанными выше принципами.

2 Депульпированный зуб, восстанавливаемый с изготовлением композитной винира, обязательно должен быть укреплен внутриканальным штифтом.

3 Глубина иссечения твердых тканей с вестибулярной поверхности коронки зуба составляет 0,3 – 0,6 мм и определяется индивидуально в зависимости от глубины поражения, наличия цветных пятен, плана эстетической реставрации и т.д.

4 Границы винира с тканями зуба в соответствии с эстетической целесообразностью должны располагаться на участках, не видимых при прямом осмотре (контактная, придесневая, инцизная границы винира).

5 Создание скоса на границе винира с тканями зуба имеет ряд особенностей (рис. 9).

6 При разрушении более половины длины режущего края коронки зуба его укорачивают на 2 мм.

7 Финишную обработку в данном случае рекомендуется проводить по типу палирования всей вестибулярной поверхности зуба, обработанной под винир. Эта манипуляция выполняется мелкозернистыми алмазными борами или твердосплавными 20-32-гранными финирами. Второй вариант - проведение финишной обработки тканей под виниром крупнозернистыми борами, что придает поверхности зуба дополнительную шероховатость. При такой тактике обработка проводится алмазными борами с крупной зернистостью (черная или зеленая полоса) микромоторным наконечником на небольшой скорости с адекватным воздушно-водяным охлаждением.



Рисунок 10 – Набор боров и абразивных инструментов для изготовления композитных виниров NTISet-1665

Препарирование кариозных полостей V класса по Блеку.

К классу V по классификации Блека относятся полости в пришеечной области всех 1-2 групп зубов (рис. 11). Особенностью полостей V класса является то, что причиной их возникновения, кроме кариозного процесса, может быть целый ряд других заболеваний твердых тканей зубов: клиновидные дефекты, эрозии, абфракции, гипоплазия, хроническая травма, кариес корня и т.д.

1.Раскрытие полости.

Полости V класса расположены очень близко к десневому краю, а иногда распространяются под него. В связи с этим приходится решать ряд дополнительных задач.

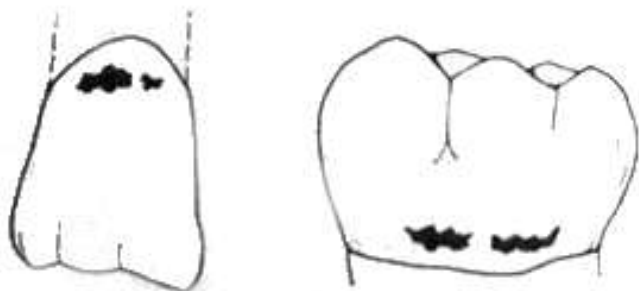


Рисунок 11 – Полости V класса

1 Требуется защита десневого края от механических и химических повреждений.

2 Необходима ретракция десны для получения хорошего обзора и оперативного доступа к придесневой стенке полости.

3 Для сохранения сухости полости в процессе пломбирования должны предприниматься меры, направленные на уменьшение выделения десневой жидкости и предупреждение кровоточивости десневого края, а при необходимости – проведение гемостаза.

4 Требуется обеспечение макромеханической ретенции пломбы.

Для пломбирования полостей V класса применяют композиты, компомеры и стеклоиономерные цементы.

Раскрытие полостей V класса, как правило, не требуется. Это объясняется тем, что дефект в данном случае развивается на гладкой, выпуклой поверхности.

профилактическое расширение полостей V класса при «хроническом течении кариеса, единичных полостях, дефектах твердых тканей зубов некариозного происхождения и соблюдении пациентом правил гигиены полости рта обычно не проводят.

2.Профилактическое расширение.

Профилактическое расширение проводится в медиодистальном направлении проводится до закруглений коронки. Преддесневую стенку расширяют до уровня десны или «уводят» на 0.1-0.3 мм под нее, для этого проводят ретракцию десны. Границу полости при этом желательно оставить в пределах эмали, не переходя эмалевоцементное соединение. По направлению к жевательной поверхности расширение полости проводят до границы средней и пришеечной трети вестибулярной поверхности – участка, хорошо очищающегося в процессе жевания.

При лечении кариеса на данном этапе проводится удаление всех пораженных, нежизнеспособных тканей – деминерализованной эмали и кариозно измененного дентина. На фронтальных зубах, чтобы обеспечить эстетический результат реставрации, удаляется не только размягченный, но и весь пигментированный дентин.

При лечении некариозных поражений (эрозия, клиновидный дефект и т.д.), несмотря на наличие гладкой, «отполированной» поверхности стенок полости и отсутствие видимой деминерализации тканей, дентин и эмаль со стенок и дна полости иссекаются на глубину 0.5-1 мм.

3. Некрэктомия.

Некрэктомия проводится шаровидными или грушевидными твердосплавными борами микромоторным наконечником на небольшой скорости с постоянным визуальным контролем состояния дна полости.

4. Формирование полости.

При формировании полостей V класса руководствуются рядом правил:

- При препарировании учитываются размеры и близость пульпы. Работа происходит нерезко с использованием микромоторного наконечника шаровидными или грушевыми борами.

- Оптимальной для полости V класса считается почкообразная форма с придесневой стенкой, параллельной десневому краю (рис. 12).

- Дно полости формируют выпуклым, с учетом топографии полости зуба. Безопасной считается глубина полости до 1.5 мм от поверхности эмали в пришеечной области и до 1 мм от поверхности корня.

- Полости придают ретенционную форму (рис. 13). Это достигается созданием на окклюзионной и придесневой стенках

ретенционных подрезок, расположенных вдоль эмалево-дентинной границы.

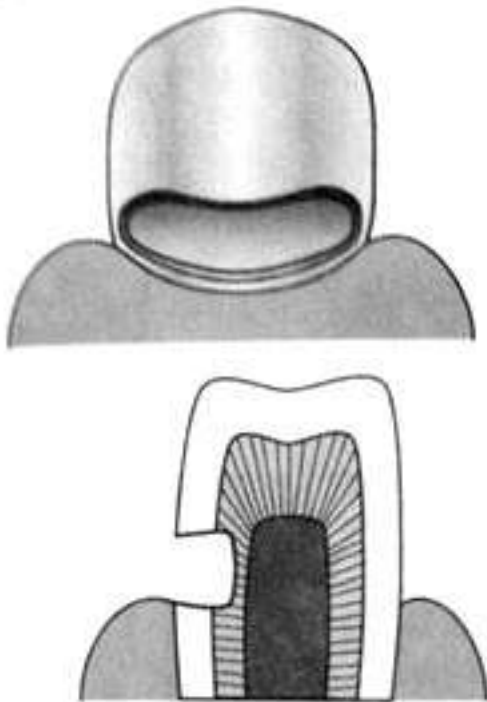


Рисунок 12 – Оптимальный дизайн полости V класса

5. Финирование краев эмали.

Формирование краев полости и создание скоса в зависимости от расположения по отношению к эмалево-цементной границе. Если полость локализуется на коронковой части зуба и со всех сторон окружена эмалью, по всему ее периметру делается скос. Если полость расположена в области эмалево-цементной границы, то эмалью покрыта только коронковая часть ее периметра. Если полость расположена на поверхности корня ниже эмалево-цементной границы со всех сторон окружена дентином и цементом, скос не делается вообще, пломбирочный материал соединяется со стенками полости встык.

Финишную обработку стенок полости V класса проводят по общим правилам с учетом задач последующей эстетической реставрации и обеспечения надежной микромеханической ретенции пломбы. Финирование эмали проводят по типу полирования мелкотернистыми алмазными борами или твердосплавными 20-32-гранными финирами на небольшой скорости, с адекватным воздушно-водяным охлаждением. Финишную обработку придесневой стенки, чтобы избежать повреждения десневого края, лучше делать триммерами или эмалевыми ножами.

КЛАССИФИКАЦИЯ ПЛОМБИРОВОЧНЫХ МАТЕРИАЛОВ, МАТЕРИАЛЫ ДЛЯ ЛЕЧЕБНЫХ ПРОКЛАДОК И ВРЕМЕННЫХ ПЛОМБ

Существует несколько классификаций пломбировочных материалов

В ЗАВИСИМОСТИ ОТ ТОГО, К КАКОЙ ГРУППЕ ОТНОСИТСЯ ЗУБ, РАЗЛИЧАЮТ ПЛОМБИРОВОЧНЫЕ МАТЕРИАЛЫ ДЛЯ:

1. фронтальных зубов (они должны соответствовать высоким косметическим требованиям);
2. моляров и пре моляров (должны выдерживать большую нагрузку).

В ЗАВИСИМОСТИ ОТ МАТЕРИАЛА ИЗГОТОВЛЕНИЯ, ПЛОМБИРОВОЧНЫЕ МАТЕРИАЛЫ ДЕЛЯТСЯ НА:

1. металлы: амальгамы, сплавы, чистые металлы (золото);
2. неметаллы: цементы, пластмассы, композиционные материалы.

В ЗАВИСИМОСТИ ОТ НАЗНАЧЕНИЯ, РАЗЛИЧАЮТ ПЛОМБИРОВОЧНЫЕ МАТЕРИАЛЫ ДЛЯ:

1. временных пломб, повязок;
2. постоянных пломб
3. лечебных прокладок;
4. изолирующих прокладок;
5. obturation корневых каналов.

1. Временные пломбировочные материалы.

1) Цинк-сульфатные цементы (искусственный дентин, дентин-паста)

3) Цинкевгенольные цементы

5) Поликарбоксилатные цементы

6) Цинк - фосфатные цементы

7) стеклоиономерный цементы

8) Полимерные материалы

Современные материалы для временных пломб имеют следующие характеристики:

— легко замешиваются и легко вводятся в полость;

— сохраняют герметизм на весь период нахождения в зубе;

— индифферентны к окружающим тканям;

— достаточно легко извлекаются из полости.

Показания к наложению временных пломб:

- лечение глубокого кариеса (первое посещение);
- лечение пульпита биологическим методом;
- временное пломбирование после заполнения корневого канала.

Временные пломбы предназначены для кратковременной изоляции (от 1–3 дней до 2–3 недель, иногда более длительное время) сформированной и обработанной кариозной полости с целью сохранения медикамента, оставленного на дне, в устье корневого канала или в каналах зубов непосредственно, в том числе для контроля за результатами лечения корневых каналов зубов. Кроме того, временные пломбы накладывают в случае отсроченного лечения на более длительное время — до 3 месяцев.

II. Лечебные прокладки.

В ряде клинических ситуаций следует избегать удаления пульпы, когда патологические изменения в ней обратимы и возможно ее сохранение, поэтому необходимо обеспечить лечебное фармакологическое воздействие на пульпу. Для решения этих задач применяются лечебные прокладки, обеспечивающие герметизацию подлежащего дентин в сочетании с лечебным действием.

Для стоматологических лечебных прокладок рекомендуют

- **материалы на основе гидроксида кальция** являются самыми универсальными средствами для наложения лечебных прокладок, обеспечивают одонтотропное действие, предотвращают проникновение микроорганизмов в пульпу зуба, однако, материал имеет низкую механическую прочность и растворяется в ротовой жидкости;

- **цинк-эвгенольный цемент** используется в терапевтической стоматологии в качестве лечебной прокладки или временной пломбы. Эвгенол – антисептик растительного происхождения. При замешивании оксида цинка и эвгенола образуется цемент, при этом в основе отверждения лежит химическая реакция образования эвгенолята цинка;

- **комбинированные лекарственные пасты** имеют широкий ассортимент и включают по назначению одонтотропные средства, антисептические материалы, протеолитические ферменты и другие

материалы. Комбинированные пасты, как правило, не твердеют и применяются как временный материал с последующей заменой.

Недостатки современных стоматологических лечебных прокладок:

1. Материал лечебной прокладки может постепенно растворяться, что способствует в дальнейшем инфицированию.

2. Высокая уровень кислотно-щелочного баланса может привести к некрозу пульпы.

3. Лечебные прокладки не обладают адгезией к дентину, поэтому использование лечебных прокладок в малых полостях ослабляет сцепление пломбы с зубными тканями.

4. Попадание стоматологической лечебной прокладки на стенки полости может стать путем проникновения микробов и развития вторичного кариеса.

III. Материалы для изолирующих прокладок.

Изолирующая прокладка - это прокладка, располагающаяся между пломбой и дентином полости. Изолирующие прокладки делят на базовые и лайнерные. Базовая прокладка может выдерживать жевательное давление и нагрузку, связанную с конденсацией материалов (амальгама). Оптимальная толщина – 0,75 – 1,0 мм. Лайнер (тонкослойная прокладка) - готовится из цементов, защищает пульпу от химических воздействий постоянного восстановительного материала, но не обеспечивает защиту пульпы от термических раздражителей.

Классификация изолирующих материалов:

1. Цинк-фосфатные цементы.
2. Поликарбоксилатные цементы.
3. Стеклоиономерные цементы.

По составу и механизму отверждения:

А) Классические (традиционные) двухкомпонентные стеклоиономерные цементы.

Б) Гибридные стеклоиономерные цементы двойного (тройного) отверждения.

В) Однокомпонентные светотверждаемые стеклоиономерные цементы.

Г) Изолирующие лаки.

Цинк-фосфатные цементы

Состав: двухкомпонентные – порошок и жидкость. Порошок состоит из 75-90% оксида цинка с добавлением оксида магния (10%), двуоксида кремния, оксида кальция, оксида алюминия и небольшого количества пигмента.

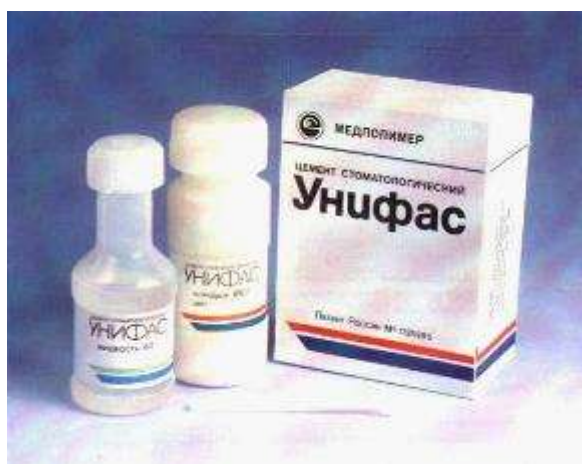Жидкость представляет собой водный раствор ортофосфорной кислоты (от 25 до 64%), частично нейтрализованной гидратами оксида алюминия (2 – 3 %), цинка (1 – 9 %) и магния. Ряд цементов имеет в своем составе фторид натрия, гидроксид кальция, оксид меди, ионы серебра и др.

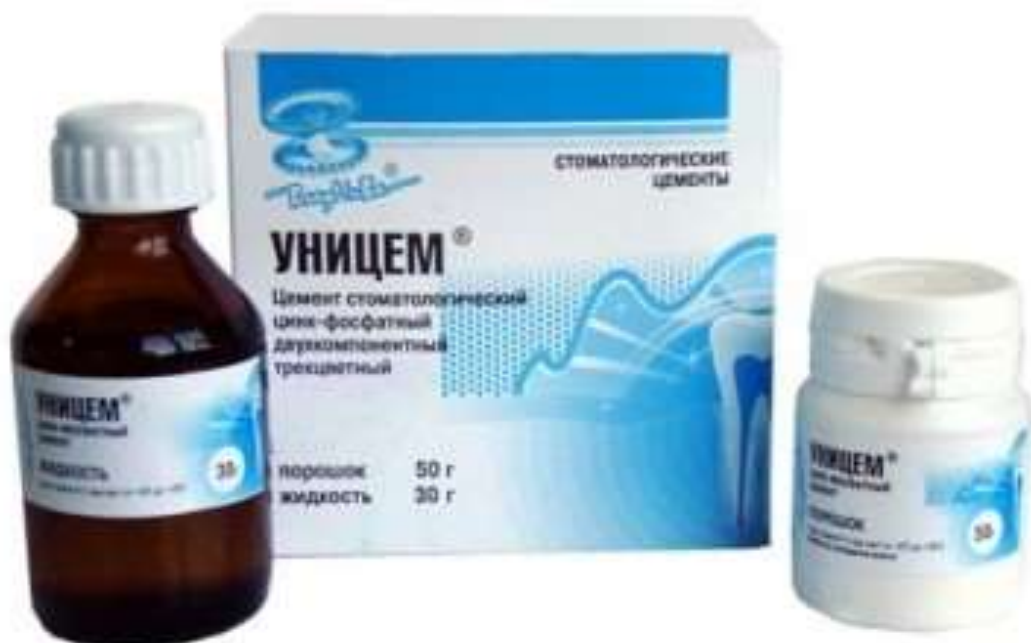Свойства: после замешивания цинк-фосфатные цементы имеют высокую кислотность (рН 1-2), спустя сутки рН – 6,7; прочность при сжатии – 80 – 170 мПа, при растяжении – 5 – 14 мПа, большая усадка – 0,5 %, растворим в воде – от 0,04 до 3,3 %. Фосфат – цементы, содержащие фториды, имеют растворимость от 0,7 – 1,0 %.

Положительные свойства: легкость применения, достойная плотность, низкая теплопроводность, непроницаемость для кислот и мономеров, рентгеноконтрастность.

Отрицательные свойства: растворимость в жидкости полости рта, значительная усадка, невысокая прочность, отсутствие бактерицидного и бактериостатического эффекта, неэластичность, наличие свободной ортофосфорной кислоты в начале замешивания.

Представителями цинк-фосфатных цементов являются: Висфат, Унифас – 2 (фирма Медполимер), Фосфат – цемент с серебром, Adhesor, Adhesor Fine (фирма Spofa Dental), Argil(Чехия) и др.





Поликарбоксилатные цементы

Состав: двухкомпонентные – порошок и жидкость.

Порошок – в своем составе содержит в основном оксида цинка, добавляют 1 – 5 % оксида магния и оксид кальция. В некоторых материалах содержится до 40 % оксида алюминия и наибольшее количество фторида олова или других фторидов.

Жидкость – это 40 – 50 % водный раствор полиакриловой кислоты или сополимера акриловой кислоты.

Свойства: максимальная прочность достигается через 24 часа после замешивания, при наличии в составе цемента фторидов, растворимость значительно снижается. Время затвердевания – 6 – 9 мин., pH быстро повышается до нейтральной.

Положительные свойства: высокая биологическая совместимость с тканями зуба, непроницаемость для кислот и мономеров, хорошая адгезия за счет химического связывания с эмалью и дентином, которое происходит за счет хелатного соединения карбоксильных групп молекулы кислоты с кальцием твердых тканей зубов.

Отрицательные свойства: низкая механическая прочность, слабая химическая устойчивость к ротовой жидкости, поэтому прокладки не должны выходить за пределы дентина.

Представителями поликарбоксилатных цементов являются: поликарбоксилатный цемент (фирма Стома), поликарбоксилатный

цемент с нитратом калия, цемент поликарбоксилатный (фирма Медполимер), Adhesor Carbofine (фирма Spofa Dental) и др.



Стеклоиономерные цементы

Состав: двухкомпонентные – порошок и жидкость. Порошок содержит мелкодисперсное алюмофторсиликатное стекло, состоящее из тонко молотого стекла, кальция фторсилката и алюминия с размером частиц 25 – 40 мкм. Таким образом, основными компонентами порошка являются оксид кремния, оксид алюминия, оксид кальция с добавлением небольшого количества фторида натрия, фторида алюминия и фторида калия. Жидкость – представляет собой 50 % водный раствор сополимера поликарбоновой кислоты с добавлением 5 % винной кислоты. В некоторых материалах сополимер, высушенный в вакууме, добавляется сразу к порошку, тогда в наборе только порошок, который замешивается на дистиллированной воде и называется аквацемент.

Свойства: стеклоиономерные цементы обладают хорошими физико–химическими свойствами. Малорастворимы в воде, хорошо сохраняются в полости рта, обладают высокой химической адгезией к твердым тканям зуба и пломбировочным материалам (цементам, композитам, амальгамам и др.) Коэффициент термического расширения стеклоиономерных цемента близок к таковому дентина и эмали.

Положительные свойства: хорошая адгезия, высокая биологическая совместимость с тканями зуба, не раздражает пульпу зуба (из – за большого размера молекулы полиакриловой кислоты не проникает через дентинные каналы), поверхность дентина становится непроницаемой, длительное противокариозное действие,

высокая прочность, малая усадка, плохая растворимость в ротовой жидкости, хорошая эстетичность, цветоустойчивость. Универсальные свойства стеклоиономерных цемента позволяют прокладке выходить на поверхность зуба и использоваться в «сэндвич - технике».

Отрицательные свойства: чувствительность к влаге в процессе твердения, медленное затвердевание (химически отверждаемые цементы), пересушивание поверхности твердеющего цемента ведет к ухудшению его свойств.

В настоящее время разработано большое количество модификаций стеклоиономерных цемента с целью улучшения их свойств. Совершенствование продолжается и по сей день.

В зависимости от состава и механизма отвердевания все стеклоиономерные цементы делятся на:

1. Классические – двухкомпонентные;
2. Гибридные – двойного, тройного отверждения;
3. Однокомпонентные.

Классические стеклоиономерные цементы имеют один химический механизм отверждения.

Гибридные стеклоиономерные цементы двойного (тройного) отверждения.

Эта группа цемента является результатом усовершенствования традиционных стеклоиономерных цемента с включением в их состав светоотверждаемой полимерной смолы, имеют двойное отверждение – химическое, непосредственно после смешивания, а под воздействием света лампы происходит реакция полимеризации пластмассы. Пластмассовая и стеклоиономерная матрицы соединяются, твердеют без образования трещин, имеют повышенную адгезию к тканям. С

Однокомпонентные – один механизм отверждения – под действием света происходит реакция полимеризации пластмассы, стеклоиономерной реакции не происходит, поэтому нет химической связи с дентином и эмалью (Septocal LC – фирма Septodont; Cavalite – фирма Kerr и др.)



Изолирующие лаки

Изолирующие лаки – одна из разновидностей тонкослойной прокладки (лайнер). Они предназначены для защиты пульпы от токсического воздействия пломбировочных материалов.

Состав: наполнитель (оксид цинка), растворитель ([ацетон](#) или хлороформ), природные или синтетические смолы (канифоль, цианоакрилаты, эпоксидные смолы), лекарственное средство (фторид натрия, гидроокись кальция).

Свойства: лаки обладают высокой химической стойкостью, влагоустойчивостью, уменьшают краевую проницаемость, защищают от химических воздействий, заполняют открывшиеся дентинные трубочки.

Положительные свойства: оказывают бактерицидное и бактериостатическое действие, стимулируют одонтобласты, отличаются высокой химической стойкостью.

Отрицательные свойства: слабый термоизолирующий эффект.

IV. Постоянные пломбировочные материалы.

Предназначены для восстановления анатомической формы, функции и внешнего вида зуба, предотвращения дальнейшего развития кариозного процесса.

Классификация постоянных пломбировочных материалов:

I. Цементы:

1. Минеральные цементы (на основе фосфорной кислоты):

- а) цинк – фосфатные;
- б) силикатные;
- в) силикофосфатные.

2. Полимерные цементы (на основе полиакриловой или другой органической кислоты).

- а) поликарбонатные;
- б) стеклоиономерные.

II. Полимерные пломбировочные материалы (пластмассы):

1. Ненаполненные:

- а) на основе акриловых смол;
- б) на основе эпоксидных смол.

2. Наполненные (композитные).

III. Компомеры – композиционно – иономерные системы.

IV. Ормокеры – органически модифицированная керамика.

V. Металлические пломбировочные материалы:

1. Амальгамы:

- а) серебряные;
- б) медные.

ЦЕМЕНТЫ

1. Минеральные цементы

Минеральные цементы - одна из самых старых групп постоянных пломбировочных материалов. Выделяют:

- цинк-фосфатные цементы (ЦФЦ)
- силикатные цементы (СЦ)
- силико-фосфатные цементы (СФЦ)

- *Порошок ЦФЦ:*

- оксид цинка - 70-90%
- оксид магния - 5-13 %
- оксид кремния - 0,3-5%
- оксид алюминия - доли процентов

- *Порошок СЦ:*

- оксид кремния - 29-47%
- оксид алюминия - 15-35%
- оксид кальция - 0,3-14%
- соединения фтора (фториды кальция, алюминия и др.) - 5-15%

Могут быть введены соединения железа, кадмия, марганца, никеля и т.д. с целью придания материалу необходимого оттенка.

- *Порошок СФЦ:*

Представляет собой смесь порошка СЦ (60-95%) и ЦФЦ (40-5%).

- *ЦФЦ* (Унифас, Унифас-2, Висфат (ЦФЦ с висмутом) (Медполимер); Висцин, Фосцин бактерицидный (ЦФЦ с серебром) (Радуга Р); Adgesor(Dental Spofa); DeTrey Zinc (DeTrey/Dentsply); Phosphacар(Vivadent); Phoscal (Voco); Harvard Kupfercement(ЦФЦ с медью) (Harvard) и др.) обладает следующими свойствами:

Положительные свойства:

- а. Удовлетворительная для цементов твердость
- б. Отсутствие усадки после твердения
- в. КТР, соответствующий таковому у эмали и дентина
- г. Хорошие теплоизолирующие свойства
- д. Малое влагопоглощение
- е. Рентгеноконтрастность
- ж. Удовлетворительная для цементов адгезия к твердым тканям зуба, металлу и пластмассе.

Отрицательные свойства:

- а. Недостаточная устойчивость к ротовой жидкости
- б. Недостаточное сопротивление на излом и истирание
- в. Неудовлетворительная эстетика
- г. Кратковременное раздражающее действие на пульпу зуба, обусловленное высокой кислотностью во время твердения материала

В настоящее время ЦФЦ все больше вытесняются более современными пломбирочными материалами.

- *СЦ* (Силицин-2, Алюмодент (Медполимер); Fritex(Dental Spofa); Silicar (Vivadent)).

Положительные свойства:

- а. Дешевизна
- б. Простота в работе
- в. Противокариозное действие за счет входящих в состав фторидов
- г. Удовлетворительные для цементов эстетические свойства

Отрицательные свойства:

- а. Слабая адгезия к твердым тканям зуба
- б. Недостаточная устойчивость к ротовой жидкости
- в. Хрупкость

г. токсичность для пульпы за счет длительно сохраняющейся кислотности материала в процессе структурирования (пломба из СЦ обязательно требует изоляции пульпы подкладкой)

д. СЦ – нерентгеноконтрастны

-СФЦ («Силидонт-2», «Лактодонт» (Медполимер); Infantid (Dental Spofa))

Свойства СФЦ представляют собой нечто среднее между свойствами ЦФЦ и СЦ.

Положительные свойства:

- а) Дешевый
- б) Прост и удобен в применении
- в) Обладает хорошей теплоизоляцией
- г) Оптимальная для цементов КТР
- д) Имеет малое влагопоглощение
- е) Сохраняет объем после твердения
- ж) По сравнению с СЦ менее токсичен

Отрицательные свойства:

- а) Умеренная адгезия к твердым тканям зуба
- б) Умеренная рентгеноконтрастность
- в) Недостаточная эстетичность
- г) Относительная хрупкость
- д) Недостаточная устойчивость к ротовой жидкости
- е) Недостаточная износостойкость

2. Полимерные цементы.

Стремление улучшить характеристики минеральных цементов привело к созданию нового поколения материалов - полимерных цементов, которые включают 2 группы:

- поликарбоксилатные цементы (ПКЦ)
- стеклоиономерные цементы (СИЦ)

Состав полимерных цементов

1)ПКЦ

Порошок: оксид цинка с добавлением оксида магния (напоминает порошок ЦФЦ)

Жидкость: 37% раствор полиакриловой кислоты (относится к группе поликарбоновых кислот)

Иногда в качестве жидкости используется дистиллированная вода, а цементы с такой комплектацией называют аква-цементами.

2)СИЦ

"Классический" СИЦ представляет собой систему "порошок/жидкость".

Порошок: кальций-алюмо-силикатное стекло с добавлением фторидов (напоминает порошок СЦ). С целью придания цементу рентгеноконтрастности, в состав порошка могут быть добавлены соединения бария, стронция и лантана. Фториды пролонгируют время пластичности цементного теста при замешивании СИЦ и обеспечивают кариестатический эффект.

Жидкость: водный раствор поликарбонновых кислот (акриловой, или итаконовой, или малеиновой кислот) (около 50%)

Свойства и применение полимерных цементов

1)ПКЦ

Положительные свойства:

- устойчивость к действию ротовой жидкости
- хорошая адгезия к тканям зуба
- не оказывает даже кратковременного раздражающего действия на пульпу зуба (рН =6,5, а после окончания твердения 7,0)
- высокая биосовместимость с тканями зуба

Отрицательные свойства:

- отсутствие желаемой эстетики
- недостаточная механическая износостойкость

Области применения ПКЦ:

- в качестве изолирующей подкладки
- для фиксации вкладок, других ортопедических и ортодонтических конструкций
- для фиксации внутриканальных металлических штифтов
- для пломбирования молочных зубов (за 1-2 года до их смены)
- для пломбирования зубов, которые предполагается покрыть искусственными коронками

2)СИЦ

Положительные свойства традиционных СИЦ:

- химическая адгезия к дентину, эмали и цементу без их кислотного протравливания

- химическая адгезия к большинству стоматологических материалов

- фторзависимый кариестатический эффект
- антибактериальные свойства
- хорошая биосовместимость с тканями зуба
- отсутствие токсичности
- КТР близкое к КТР эмали и дентина
- теплопроводность близкая к теплопроводности дентина зуба
- высокая прочность на сжатие
- хорошая краевая стабильность
- устойчивость к действию ротовой жидкости

Отрицательные свойства традиционных СИЦ:

- низкая прочность на растяжение (хрупкость)
- недостаточная износостойкость (низкая устойчивость к истиранию)

- длительное время окончательного отверждения при относительно коротком рабочем времени

- сохранение первоначально низкого значения pH, что может неблагоприятно влиять на пульпу

- чувствительность к недостатку и избытку влаги во все периоды отверждения СИЦ

- недостаточная эстетика, низкая прозрачность, неудовлетворительная полируемость

Преимущества гибридных СИЦ:

- быстрое отверждение материала, в случае СИЦ тройного отверждения по всей глубине

- более высокая прочность, меньшая хрупкость

- более высокая связь с тканями зуба

- устойчивость влаге и высушиванию

- возможность немедленной полировки

- удобство в работе

ПОЛИМЕРНЫЕ ПЛОМБИРОВОЧНЫЕ МАТЕРИАЛЫ

Полимерными называются материалы, в механизме отверждения которых имеет место процесс полимеризации - реакции соединения между собой большого количества мелких молекул (мономеров) в одну большую (полимер).

Ненаполненные полимерные материалы (НППМ):

а) НППМ на основе акриловых смол

Представлены в виде системы порошок/жидкость.

Порошок: частицы полимера - полиметилметакрилат; пигменты (оксид цинка, диоксид титана), осажденные на поверхности полимера, инициатор (перекись бензоила).

Жидкость: мономер - метиловый эфир метакриловой кислоты; ингибитор (стабилизатор) - гидрохинон (для предотвращения самопроизвольной полимеризации мономера).

б) НППМ на основе эпоксидных смол

Представлены в виде системы паста-паста ("смола-отвердитель").

Смола: низкомолекулярная жидкая эпоксидная составляющая (с элементами фарфоровой муки и кварца)

Отвердитель: содержит катализатор, способствующий переходу эпоксидной смолы в твердое состояние.

Наполненные (композитные) полимерные материалы:

-Наличие полимерной матрицы (как правило, на основе сополимеров акриловых и эпоксидных смол: бисфенол-А-диглицидилдиметакрилата (Bis-GMA; уретандиметакрилата (UDMA); триэтиленгликольдиметакрилата (TEGDMA); декаметилендиметакрилата (D3MA)). Помимо этого - ингибитор (препятствует спонтанной полимеризации), активатор, инициатор (вызывает полимеризацию), пигмент (придает окраску материалу).

- Наличие более 50% по массе неорганического наполнителя.

Классификация наполненных композиционных материалов

1. По способу отверждения

А. Композиты химического отверждения

Б. Композиты светового отверждения

2. По размеру частиц наполнителя

А. Макронаполненные (традиционные) - размер частиц от нескольких единиц до нескольких десятков микрон

Б. Микронаполненные - размеры частиц со средним размером 0,04 мкм

В. Мининаполненные - размеры частиц 1-5 мкм

Г. Гибридные - содержат частицы размером от 0,04 до 5 мкм разного химического состава (различные виды стекол,

пиролитический кварц). Размеры отдельных частиц может достигать 10 мкм

Д. Микрогибридные - размеры частиц от 0,02 до 2 мкм (основное количество частиц размером 0,2-0,7 мкм; единичные частицы с размерами 1-2 мкм)

3. По консистенции

1. Обычной консистенции

А. Жидкие (жидкотекучие)

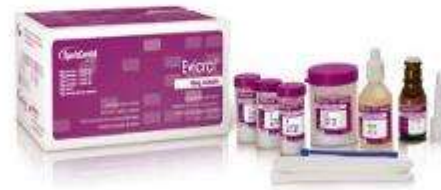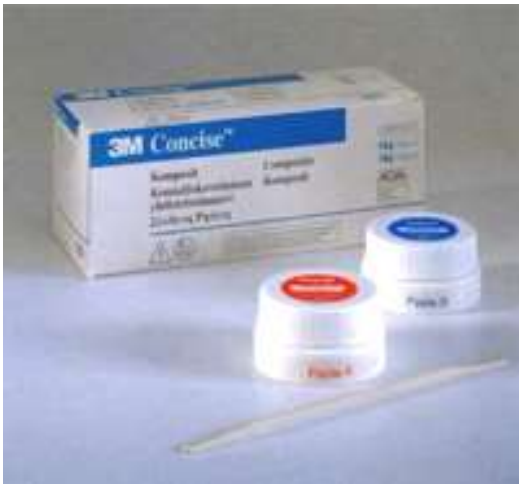Б. Конденсируемые (пакуемые)

А. Макронаполненные композиты ("Комподент" (Краснознаменец); "Adaptic" (DeTrey/Dentsply); "Concise" (3M); "Evicrol" (Spofa Dental))

Большой размер частиц наполнителя (8-45 мкм, иногда 100 мкм) позволял вводить его в значительном количестве (более 80% по массе), что увеличивало механическую прочность и значительно уменьшало усадку композита, рентгеноконтрастность ("+" свойства).

Эти композиты представлены материалами химического отверждения. Форма выпуска: система "паста-паста" или "порошок-жидкость".

Отрицательные свойства: шероховатая поверхность, не поддающаяся полировке. При механической обработке происходит преимущественное стирание органической матрицы, поскольку наполнитель является более износостойким. Это приводит к обнажению частиц наполнителя, поверхность пломбы остается матовой. На поверхности пломбы из такого композита легко задерживается микробная бляшка, остатки пищи, включая красители, ухудшающие внешний вид пломбы, объясняя ее плохую цветостойкость.



Б. Микронаполненные композиты ("Silux Plus", "Filtek A 110" (3M); "Durafil" (Heraeus/Kulzer); "Degufill-M" (Degussa); "Helio Progress", "Heliomolar Radiopaque" (Vivadent); "Evicrol - Solar LC" (Spofa Dental, DMG) и др.

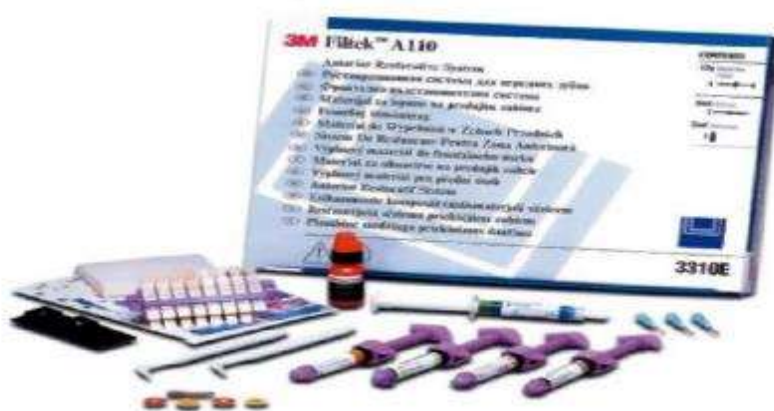Форма выпуска - однокомпонентная - в шприцах.

Положительные свойства:

- хорошие эстетические свойства
- хорошая полируемость
- высокая цветостойкость
- стойкость глянцевої поверхности

Отрицательные свойства:

- недостаточная механическая прочность
- выраженная усадка (из-за большой доли органической матрицы в материале)
- высокий КТР



В. Микронаполненные композиты ("Bis-Fil II" (Bisco); "Visio-Fil S" (Espe); "Profile TLC" (S.S.White))

Размер частиц 1-5 мкм. Могут быть как химического, так и светового отверждения.

Обладают удовлетворительными эстетическими и механическими свойствами.

Применяются для реставрации небольших полостей жевательных и передних зубов. Однако широкого распространения они не получили.



Г. Гибридные композиты ("Призма"; "Призмафил" (Стомадент); "Alfacomp" (Voco); "Evicrol Posterior" (Spofa Dental, DMG); " Polofil Molar" (Voco); "Visio Molar" (Espe); "Evicrol Molar LC" (Spofa Dental, DMG)

Гибридные композиты содержат смесь частиц наполнителя различного размера (0,04-5 мкм) и различного химического состава (бариевое и стронциевое стекло, обожженный оксид кремния, соединения фтора). Содержание наполнителя в этих композита по массе достигает 82%. Могут быть как химического, так и светового отверждения. Эти материалы уступают микронаполненным по чистоте поверхности (*Отрицательные свойства*), но превосходят их по механической прочности, при этом качество поверхности у них лучше, чем у макронаполненных (*Положительные свойства*). Материалы рентгеноконтрастны.



Д. Микрогибридные композиты ("Унирест" (Стомадент); "Briliant A.R.T." (Coltene); "Charisma" (Heraeus/Kulzer); "Degufil-Ultra" (Degussa); "Herculite XRV"; "Prodigy" (Kerr); "Z-100" (3M); "Filtek Z250" (3M ESPE)

Положительные свойства:

- хорошие эстетические свойства
- хорошие физические свойства
- высокая полируемость
- хорошее качество поверхности
- отличная цветостойкость

Отрицательные свойства:

- не идеальное качество поверхности
- длительность работы с композитом (послойное нанесение, направленная полимеризация)
- недостаточная прочность при пломбировании обширных кариозных полостей
- трудность заполнения "труднодоступных" участков полости



Е. Жидкотекучие композиты ("Aeliteflo" (Bisco); "Durafill Flow" (Heraeus/ Kulzer); "revolution" (Kerr); "Filtec flow" (3M); "Tetric Flow" (Vivadent))

Имеют модифицированную матрицу на основе высокотекучих смол. Количество наполнителя несколько снижено (до 55% по весу).

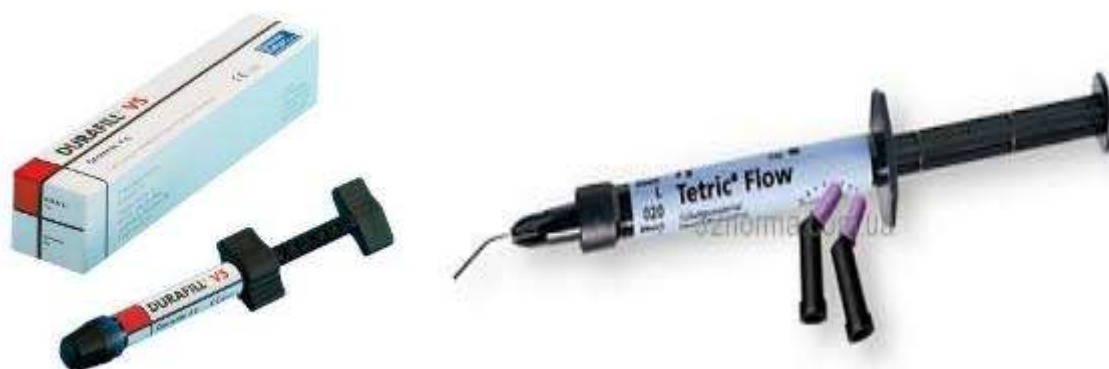Выпускаются в шприцах, снабженных одноразовыми игольчатыми аппликаторами, через которые материал легко вносится в полость. Большинство относится к светоотверждаемым композитам.

Положительные свойства:

- достаточная прочность
- высокая эстетичность
- рентгеноконтрастность
- хорошо проникает в труднодоступные участки полости

Отрицательные свойства:

- значительная полимеризационная усадка



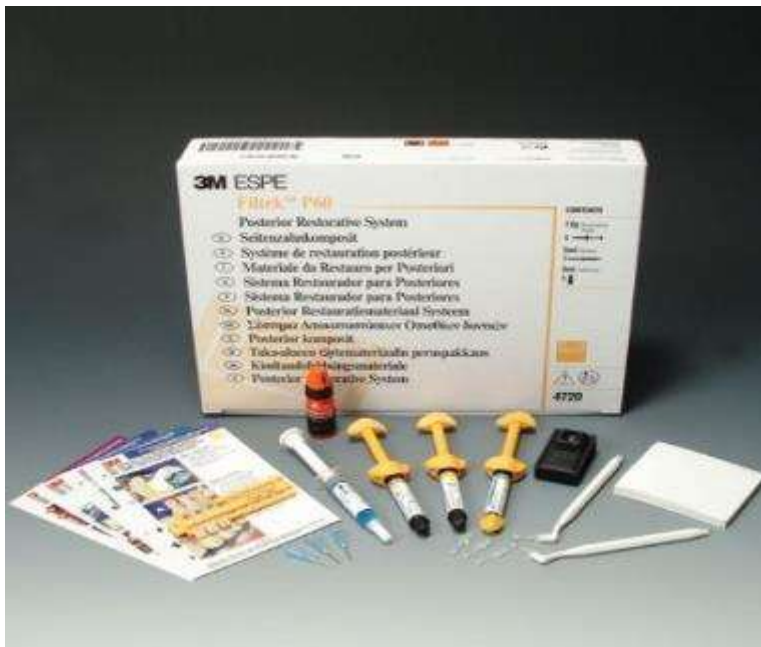Ж. Конденсируемые (пакуемые) композиты ("Solitaire 2" (Heraeus/Kulzer); "Filtek P60" (3M); "Prodigy Condensable" (Kerr) и др.

Положительные свойства:

- очень высокая прочность, близкая к прочности амальгамы
- высокая прочность к истиранию
- плотная консистенция
- низкая полимеризационная усадка
- улучшенные манипуляционные свойства

Отрицательные свойства:

- недостаточная эстетичность
- плохая полируемость



Компомеры.

Компомеры - композиционно-иономерные системы ("Dyract" (Dentsply); "F 2000" (3M); "Elan" (Kerr))

Это разновидность светоотверждаемых композиционных материалов.

Органическая матрица в них представлена модифицированными карбоксильными группами смола (карбоксилированная метакрилатная смола). Наполнитель- алюмосиликатное стекло, реагирующее с карбоксильными группами (как гибридные СИЦ). В отличие от гибридных СИЦ, компомеры - однокомпонентные пасты, относящиеся к светополимерам.

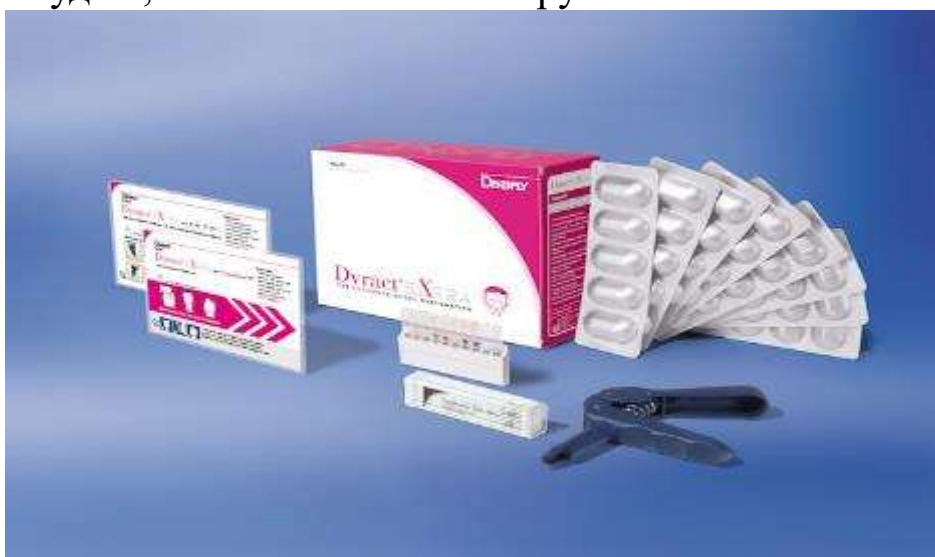Сочетают свойства композитов и СИЦ.

Положительные свойства:

- удобство применения
- эстетичность и цветостойкость
- химическая адгезия к твердым тканям зуба
- выделение фтора (кариестатический эффект)
- хорошая биологическая совместимость с тканями зуба

Отрицательные свойства:

- меньшая прочность по сравнению с композитами
- меньшая износостойкость
- хуже, чем композиты полируются



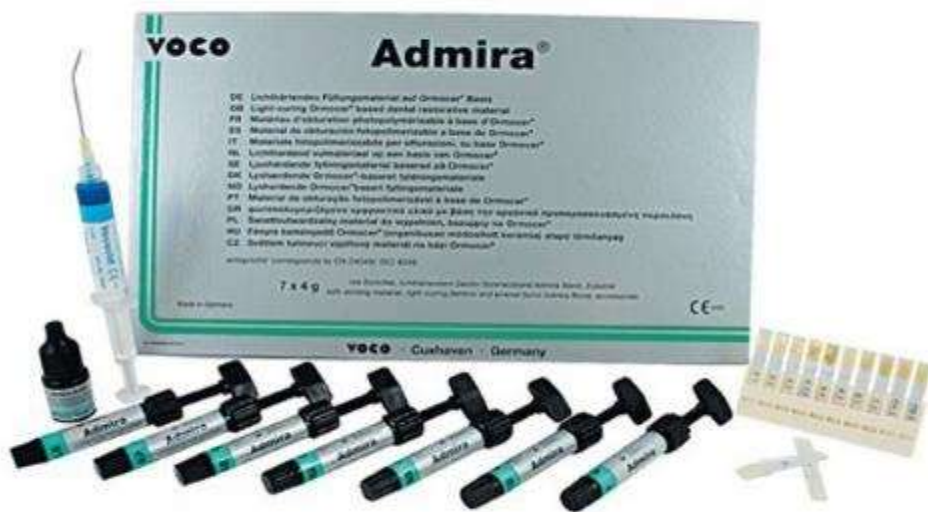Ормомеры.

Адмира (Admira).

Светотверждаемый реставрационный (пломбировочный) материал, содержит 86% по объему неорганического наполнителя. Имеет низкую (1,97%) усадку при полимеризации, высокую биосовместимость и стойкость к истиранию. Не выделяет остаточного мономера. Высокие и стабильные эстетические характеристики, не имеет ограничений в применении для фронтальных и жевательных зубов.

Адмира Флоу (AdmiraFlow).

Светоотверждаемый жидкотекучий реставрационный (пломбировочный) материал, содержит 50% по объему неорганического наполнителя. Используется для пломбирования небольших полостей, фиссур, боковых участков зубов, починки ортопедических конструкций.



Металлические пломбировочные материалы.

Амальгамой называется сплав ртути с одним или несколькими металлами.

Серебряная амальгама - сплав, который состоит из серебра (65-66%); олова (29-32%); меди (2-6%); цинка (до 1%) и ртути.

Ag - обеспечивает прочность, уменьшает текучесть, повышает коррозионную стойкость

Sn - замедляет процесс твердения, ускоряет амальгамирование, увеличивает усадку, уменьшает прочность и твердость

Cu - повышает прочность, обеспечивает хорошее краевое прилегание пломбы к краям полости, способствует получению более однородной массы при приготовлении амальгамы

Zn - улучшает манипуляционные свойства, делает амальгаму менее хрупкой, более пластичной, предотвращает образование оксидов

Затвердевшая амальгама состоит из трех интерметаллических соединений, или фаз:

гамма-фаза - частицы исходного сплава

гамма-1-фаза - соединение "серебро-ртуть"

гамма-2-фаза - соединение "олово-ртуть"

Наиболее устойчивой является гамма-фаза, далее - гамма-1-фаза, затем - гамма-2 фаза. Последняя подвержена коррозии, уменьшает прочность пломбы.

Положительные свойства:

- высокая прочность и твердость
- пластичность
- устойчивость к ротовой жидкости
- хорошие манипуляционные качества
- относительная дешевизна
- хорошая полируемость
- бактерицидные свойства

Отрицательные свойства:

- отсутствие адгезии к твердым тканям зуба
- высокая теплопроводность (раздражающее действие на пульпу)
- усадка при твердении
- неэстетичность
- могут вызывать гальванизм, при наличии в полости рта у пациента других - металлических конструкций (например, протезов)
- необходимость строгого соблюдения санитарно-гигиенических норм при изготовлении во избежание отравления персонала

Медная амальгама

Состоит из меди и ртути, с небольшими добавками серебра и олова.

Положительные свойства:

- пластичность
- хорошее краевое прилегание
- малая усадка
- малая текучесть

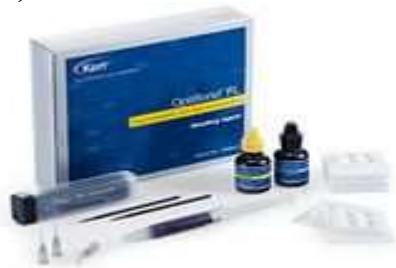Отрицательные свойства:

- коррозия в полости рта
- окрашивает ткани зуба

Техника приготовления, методика пломбирования такие же как у серебряной амальгамы. Рабочее время - 6-8 минут.

АДГЕЗИВНЫЕ СИСТЕМЫ ПРИ ПЛОМБИРОВАНИИ КОМПОЗИТАМИ

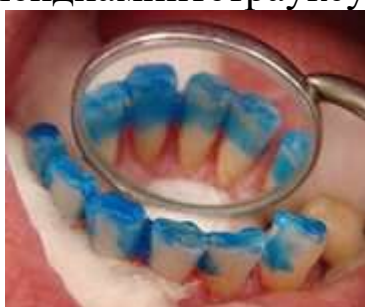Стоматологические композитные материалы **не обладают самостоятельной адгезией** (связью физической и химической природы между разнородными поверхностями) к тканям зуба. Поэтому при пломбировании (реставрации) композитами обязательным является применение специальных адгезивных систем (бондов).



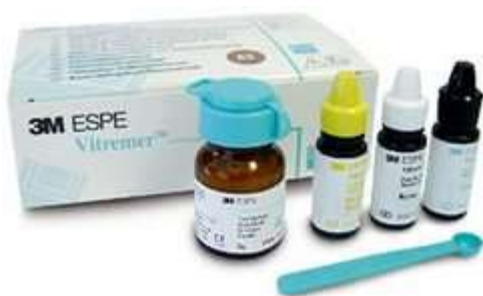Поскольку поверхность дентина всегда влажная, дентинные адгезивные системы должны содержать гидрофильные компоненты, способные смачивать поверхность дентина и проникать в дентинные каналы.

Методики использования дентинных адгезивных систем включают следующие основные этапы.

1. Очистка (кондиционирование, травление) препарированного дентина растворами кислот (фосфорной, лимонной и т.п.), хелатообразующими реагентами, раствором этилендиаминтетрауксусной кислоты (ЭДТА).



2. Использование праймера (грунтовки), в качестве которого выступают растворы кислотных и гидрофильных полимеризуемых мономеров. Необходимость использования праймеров связана в основном с наличием дентинных канальцев.



3. Использование дентинного адгезива (химическое соединение, обеспечивающее образование связи между пломбировочным композитом и слоем праймера на поверхности дентина).

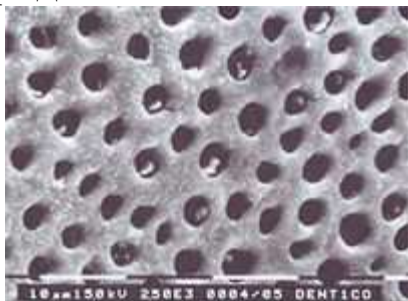


В настоящее время существует большое разнообразие дентинных адгезивных систем, каждая из которых имеет уникальный химический состав и особенности применения. Но механизмы их адгезии к дентину можно классифицировать по отношению к действию на смазанный слой (т.е. по разному способу формирования гибридного слоя).

1. Адгезивная система сохраняет и модифицирует (укрепляет) смазанный слой за счет его пропитывания гидрофильными маловязкими мономерами с последующей полимеризацией. Адгезия в данном случае возникает за счет связи модифицированного смазанного слоя со структурными элементами дентина и, с другой стороны, за счет химической связи с пломбировочным композитом. Недостаток этих систем – неглубокое проникновение в смазанный слой и недостаточная адгезия.

2. Адгезивная система трансформирует смазанный слой благодаря воздействию самокондиционирующего праймера, в состав которого входят гидрофильные мономеры и органические кислоты (например, малеиновая). При воздействии такого праймера смазанный слой частично растворяется, поверхность дентина деминерализуется и частично раскрываются дентинные каналы (в которые могут поступать гидрофильные компоненты адгезива с

образованием полимерных отростков). Кроме того, реакционноспособные группы молекул адгезивов (аминные, карбоксильные и др.) могут взаимодействовать с функциональными группами молекул органических компонентов дентина. В этом случае гибридный слой имеет более сложную структуру.



3. Растворение и удаление смазанного слоя в результате кислотного протравливания поверхности дентина с последующим смывом. При этом раскрываются дентинные каналы, деминерализуется поверхность дентина, обнажаются коллагеновые волокна. Компоненты адгезивной системы проникают в дентинные каналы и деминерализованный поверхностный слой дентина, связывают коллагеновые волокна. Такой гибридный слой обеспечивает прочную связь с зубными тканями.

В современной стоматологии применяют адгезивные системы нескольких поколений.

Адгезивные системы 4-го поколения содержат 3 компонента: протравливающий агент или кондиционер (для травления эмали и дентина), праймер (смесь гидрофильных мономеров) и адгезив. Предусматривают трехэтапную технику – протравливание (эмали более длительное время, чем дентина) с последующим смывом и подсушиванием, нанесение праймера с высушиванием (попадание праймера на эмаль не влияет на силу адгезии; при протравливании только эмали использование праймера необязательно), нанесение и полимеризация адгезива. Обеспечивают силу адгезии к эмали и дентину около 30 МПа.



Адгезивные системы 5-го поколения – препараты, в которых праймер и адгезив объединены (однокомпонентная система). Предусматривают двухэтапную технику – протравливание (кондиционирование) и нанесение однокомпонентного адгезива. Эти адгезивные системы проще в применении, однако сила адгезии несколько меньше (на 10-30% в лабораторных условиях), чем у 4-го поколения адгезивных систем.



Адгезивные системы 6-го и 7-го поколения – одноэтапные препараты, сочетающие свойства очистителя (кондиционера, протравливающего агента), праймера и адгезива. Пока не получили широкого распространения.



Адгезивные системы различаются также по технике травления зубных тканей. Техника селективного травления подразумевает отдельно травление дентина и эмали (как правило, различными травильными агентами). Полное (тотальное) травление осуществляется одним и тем же травильным агентом, наносимым и на эмаль и на дентин. В составе современных адгезивных систем появились кондиционеры (содержат кислоты пониженной концентрации). Механизм действия кондиционеров идентичен механизму действия протравливающих агентов

(содержащих кислоты в большей концентрации). Кондиционеры менее агрессивны и проникают на меньшую глубину в эмаль и дентин, их применяют при низкой сопротивляемости зубных тканей к кариесу.

Адгезивные системы отверждаются тремя способами:

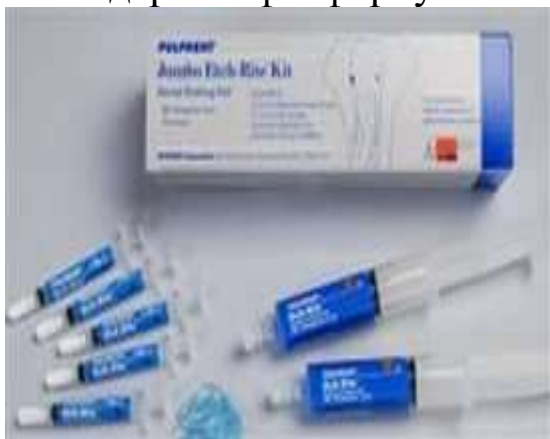- под воздействием света (светоотверждаемые) (используют во фронтальной группе зубов, где можно легко получить световой доступ);

- химическим и световым путем (двойное отверждение) (состоят из базы и катализатора, после смешивания которых производится светоотверждение с последующим окончательным химическим отверждением; используют для жевательной группы зубов);

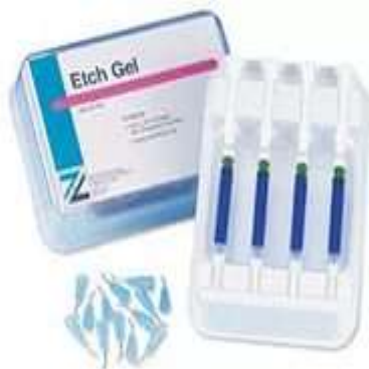- химическим путем (самоотверждаемые) (используют в случаях, когда светоблучение затруднено).

Типичными представителями адгезивных систем и их компонентов являются следующие.

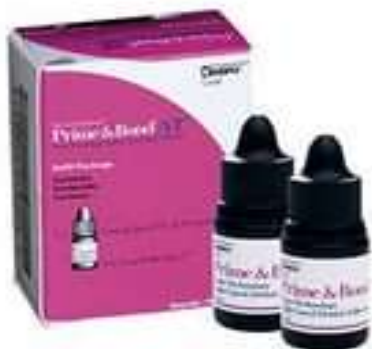Этч-райт (Etch-Rite, Pulpdent). Протравочный гель для дентина, эмали. Содержит фосфорную кислоту (38%), аморфный силикагель.



Гель этчент (Gel Etchant). Протравочный агент, содержит фосфорную кислоту (37,5%).



Прайм Бонд NT (Prime Bond NT). Универсальная (для эмали и дентина) однокомпонентная (праймер и адгезив вместе в одном флаконе) светоотверждаемая адгезивная система. Содержит наноапполнитель, обеспечивающий повышенную прочность и улучшенную краевую адаптацию. При дополнительном смешивании с химическим активатором полимеризации (Self-Cure Activator) получается адгезивная система двойного отверждения (используется для областей, малодоступных для света). Преимущество этой системы - наличие в ее составе комбинации 3-х эластомеров (полимеров, способных к большим обратимым деформациям). Это позволяет слою адгезива растягиваться при деформациях пломбы (реставрации) под повторяющейся жевательной нагрузкой и препятствует разгерметизации соединения композита и зубных тканей.



Оптибонд Соло (Optibond Solo). Универсальная однокомпонентная светоотверждаемая система, в качестве компонента наполнителя (25%) используется бариевое стекло.



Указанные адгезивные системы обеспечивают высокую силу адгезии композитов и компомеров не только к зубным тканям, но и к металлам и керамике.

Механизмы сцепления композитов с поверхностью дентина: Сцепление композита с поверхностью дентина достигается за счет растворения и удаления смазанного слоя и поверхностной декальцинации дентина. Смазанный слой образуется в результате инструментальной обработки дентина и состоит из частиц гидроксиапатитов, остатков разрушенных одонтобластов, денатурированных коллагеновых волокон, микроорганизмов, компонентов ротовой жидкости и т.д. В результате протравливания поверхности дентина кислотой, растворяется и полностью удаляется смазанный слой, раскрываются дентинные каналы, происходит деминерализация поверхностного слоя дентина, обнажение коллагеновых волокон. Гидрофильные компоненты адгезивной системы проникают в раскрытые дентинные каналы, пропитывают деминерализированный слой дентина и связываются с обнаженными коллагеновыми волокнами, образуя после полимеризации гибридный слой, который обеспечивает прочную связь композита с тканями зуба.

МЕТОДИКА КЛИНИЧЕСКОГО ПРИМЕНЕНИЯ КОМПОЗИТНЫХ ПЛОМБИРОВОЧНЫХ МАТЕРИАЛОВ

САНДВИЧ-ТЕХНИКА (как дополнение к адгезивной технике) показана при пломбировании кариозных полостей больших размеров, при дефектах в пришеечной области, в том числе, некариозного происхождения, в случаях невозможности полноценного высушивания кариозной полости и т.д. Этот метод

подразумевает наложение двухслойной пломбы из разных материалов: СИЦ/композит или компомер/композит, что позволяет избежать последствий проявления недостатков композита в виде полимеризационной усадки, недостаточной биосовместимости композитов, плохой адгезии к недостаточно высушенной полости (II класс полости, особенно при поддесневом её расположении) и т.д.

При «закрытом» сэндвиче прокладка не контактирует со средой полости рта т.к. не доходит до краёв полости. При «открытом» сэндвиче прокладка перекрывает какую-либо стенку кариозной полости и контактирует со средой полости рта (часто применяется в полостях II класса, особенно при поддесневом их расположении, когда не удаётся полноценно высушить полость из-за проникновения в неё десневой жидкости, но контактный пункт восстанавливается композитом). Применяется 3 варианта пломбирования методом сэндвич техники: 1) пломбирование в одно посещение с использованием СИЦ двойного и тройного отверждения; 2) пломбирование в два посещения при использовании «классических» или водоотверждаемых СИЦ; 3) модифицированная сэндвич техника с применением «классических» или водоотверждаемых СИЦ с пломбированием в одно посещение.

ОСОБЕННОСТИ ПЕРВОГО ВАРИАНТА САНДВИЧ-ТЕХНИКИ

1. На дно и стенки полости после медикаментозной обработки и высушивания (поверхность дентина «искрящаяся», нельзя пересушивать) наносится адгезивная система СИЦ (праймер, кондиционер и т.д.), если она предусмотрена инструкцией;

2. Затем вносится СИЦ (базовая прокладка), заполняя почти всю полость (остаётся свободным пространство со стороны жевательной поверхности – не менее 2 мм, для композита), причём гибридный СИЦ двойного отверждения вносится и отверждается небольшими порциями – не толще 2 мм, а гибридный СИЦ тройного отверждения – одной порцией; после отверждения материала остатки его и адгезивной системы удаляют со стенок полости бором;

3. Наносится гель для протравливания поверхности эмали и прокладки на 30 сек, затем протравливается, высушивается, после чего поверхность эмали и прокладки становится микрошероховатой;

4. Проводится пломбирование композитом по обычной методике.

ОСОБЕННОСТИ ВТОРОГО ВАРИАНТА САНДВИЧ-ТЕХНИКИ (с использованием «классических» или водоотверждаемых СИЦ для пломбирования в два посещения)

1. Необходимость пломбирования сандвич-техникой в два посещения при использовании этих СИЦ диктуется их особенностью – длительным «созреванием» полимерной матрицы цементов – около 24 часов, в течение которых их нельзя протравливать, промывать водой и высушивать, чтобы не нарушить свойств;

2. После медобработки и высушивания кариозной полости до состояния «искрящегося», влажного дентина, проводится кондиционирование стенок полости 10-25% раствором полиакриловой кислоты в течение 30 сек, после чего полость хорошо промывается, подсушивается воздухом без пересушивания (хотя некоторые стоматологи и фирмы-производители ставят под сомнение необходимость проведения кондиционирования) в первое посещение вся полость пломбуется СИЦ. СИЦ пастообразной консистенции, с блестящей поверхностью вносится в полость с небольшим избытком, пломба моделируется и обрабатывается острым скальпелем через 4-7 мин от начала смешивания, на её поверхность наносится лак для изоляции от слюны;

3. Во второе посещение удаляется часть стеклоиномерной пломбы, соответствующей эмали и проводится пломбирование композитом (протравливается эмаль и прокладка в течение 30 сек, гель смывается, полость высушивается; микрошероховатые поверхности эмали и СИЦ способствуют микромеханическому сцеплению с ними адгезивной системы композита), методика пломбирования композитом стандартная.

ОСОБЕННОСТИ ТРЕТЬЕГО ВАРИАНТА САНДВИЧ-ТЕХНИКИ

-модифицированной сандвич-техники с использованием «классических» или водоотверждаемых СИЦ и пломбированием композитом в одно посещение.

Протравливание эмали и дентина проводится перед наложением СИЦ и отпадает необходимость воздействовать на «несозревший» цемент кислотой, промывать и высушивать его перед тем как наносить адгезивную систему композита (после медобработки и высушивания кариозной полости до состояния «искрящегося»

дентина, проводится поверхностное кондиционирование дентина 10-25% водным раствором полиакриловой кислоты и сразу же на эмаль наносится гель для протравливания (37% фосфорная кислота). Через 30 сек от начала кондиционирования дентина полость тщательно промывается и подсушивается воздухом, затем наносится адгезивная система композита и проводится пломбирование по общепринятой методике.

ТЕХНИКА СЛОЁНОЙ РЕСТАВРАЦИИ

Предусматривает комбинированное применение нескольких материалов – «традиционных», жидкотекучих, конденсируемых композитов (обширные кариозные полости I, II классов, эстетическая реставрация фронтальных зубов и т.д.). Пломбирование проводится по правилам адгезивной техники реставрации, но отличается от неё этапом наложения пломбировочного материала: после медикаментозной обработки и высушивания кариозной полости при глубоком кариесе на дно полости наносится кальций-салицилатный цемент и покрывается изолирующей прокладкой (лучше – гибридным СИЦ). При среднем кариесе в случае применения адгезивной системы V или VI поколения изолирующая прокладка не нужна. Адгезивные системы V и VI поколения используются в соответствии с инструкцией (допустимо применение и адгезивной системы поколения), после этого создаётся начальный суперадаптивный слой путём нанесения жидкого композита на дентин и на эмаль до краёв полости и распределения его тонким слоем (0,3-0,5 мм) штопфером или зондом с заполнением всех «проблемных» участков (придесневой стенки, углов и т.д.). Композит полимеризуется и создаёт под пломбой эластичную «подушку». Затем проводится пломбирование полости конденсируемым композитом с послойным заполнением полости горизонтальными слоями толщиной около 2 мм и отсвечиванием каждого слоя. В полостях II класса восстанавливается контактный пункт, но полость недопломбировывается на 1-1,5 мм до окклюзионного контакта с зубами антагонистами. Направленная полимеризация при использовании всех материалов данной методики не требуется. Оставшиеся 1-1,5 мм заполняются универсальным наноуполненным или микрогибридным композитом (возможно применение и микрофильного композита), который из-за тонкого слоя материала не требует направленной полимеризации. После

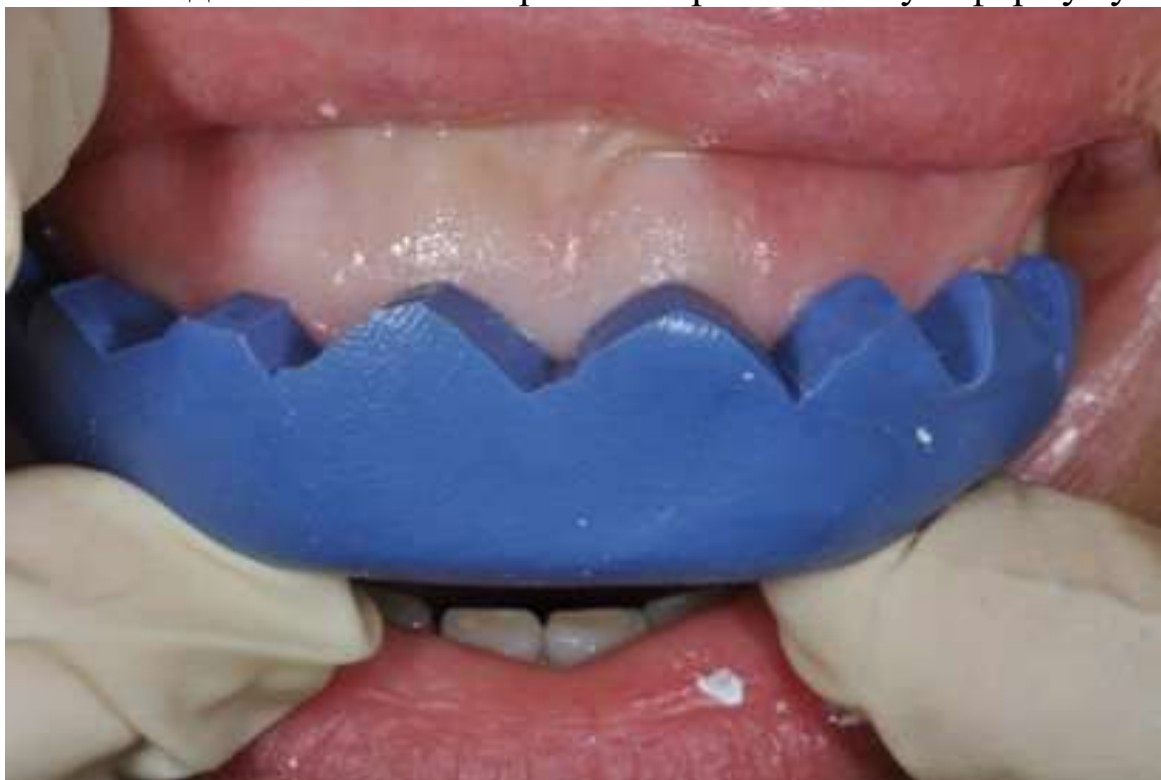снятия матрицы и клиньев проводится «досвечивание» пломбы с оральной и вестибулярной сторон.

БОНДИНГ-ТЕХНИКА.

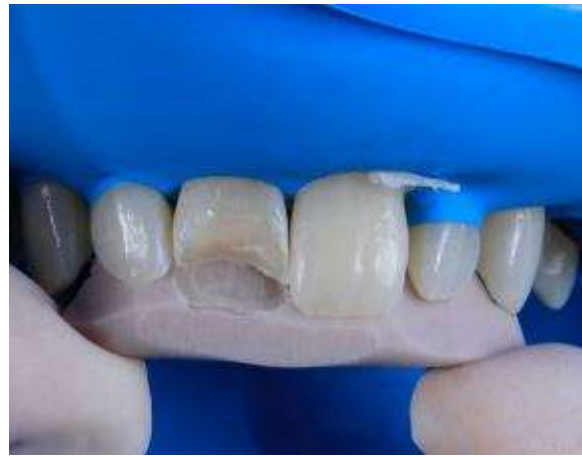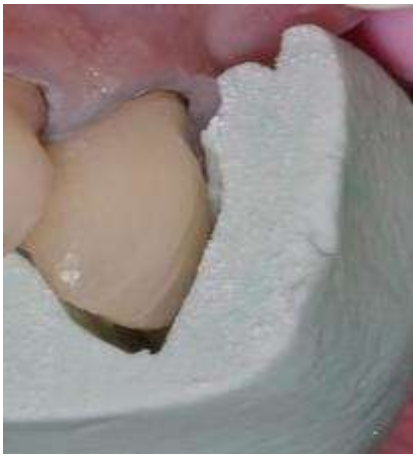Эта техника была исторически первой технологией, обеспечивающей микромеханическое сцепление композита только с эмалью. Она применяется при использовании композитов, имеющих гидрофобные адгезивные системы: композиты химического отверждения и некоторые «дешёвые» фотокомпозиты. Эффективность бондинг-техники невысокая, поэтому использование её при реставрации тканей зуба нежелательно. Многие этапы пломбирования методом бондинг-техники выполняются по тем же правилам, что и при адгезивной технике.

СИЛИКОНОВЫЙ КЛЮЧ

Этот метод позволяет скопировать первоначальную форму зуба



Перед механической обработкой бором снимается слепок зуба, затем проводится препарирование зуба и в подготовленную полость вносится пломбировочный материал, который придавливается слепком. Таким образом, ранее сделанный отпечаток зуба копирует первоначальную структуру жевательной поверхности зуба.



Данную методику проводят, когда выявлен так называемый скрытый кариес в области фиссур или контактных поверхностей при сохранении формы жевательной поверхности зуба. Если уже имеется дефект твердых тканей зуба с поражением фиссур, ямок, бороздок и бугорков, то применять силиконовый ключ не целесообразно.

МОСК-UP

Силиконовый шаблон необходим для точного воспроизведения анатомической формы зуба, особенно небной поверхности. Применяется при реставрациях верхних резцов. Изготавливается из обычного А-силикона, непосредственно в полости рта, с реставрируемых зубов снимается оттиск (можно без ложки), захватывая режущий край реставрируемого зуба и по одному соседнему зубу для опоры. Слесток разрезается по линии, образованной режущим краем.

Этапы реставрации зуба с использованием силиконового шаблона:

1. Определение цвета твердых тканей зуба.
2. Прямое (моск-уп) моделирование формы зуба.

Техника Моск-уп (англ. модель в натуральную величину) — техника моделирования анатомической формы зуба непосредственно в полости рта пациента. Она осуществляется для определения оптимальной формы с учетом необходимости увеличения их размеров и уменьшения ширины межзубных промежутков. Рекомендуется наносить композитный материал, цвет которого отличается от исходного цвета зубов. Необходимо обращать особое внимание на моделирование формы небной поверхности, без которой невозможно изготовить соответствующий слесток.

3. Снятие небного силиконового оттиска и изготовление силиконового шаблона небной поверхности реставрации. Если зуб

ранее был реставрирован, то данный этап проводится перед удалением имеющейся реставрации.

4. Удаление реставрации и композитных материалов, которые были использованы для процедуры mock-up. Препарирование кариозной полости. По эстетическим требованиям проводится удаление пигментированных тканей. Формируется скос вестибулярной поверхности эмали для незаметного перехода цвета от материала реставрации к тканям зуба.

5. Очищение зуба с помощью вращающихся щеточек и абразивных паст.

6. Повторное определение цвета твердых тканей зуба.

7. Изоляция зуба от слюны, травление, нанесение адгезива.

8. На область режущего края силиконовой матрицы наносится композит эмалевого оттенка. Подготовленный силиконовый шаблон фиксируется на небной поверхности зуба. Создается базисный слой эмалевого оттенка вначале на небной поверхности. Таким образом, небный шаблон создает основу для нанесения последующих слоев композитного материала.

9. Для формирования апроксимальной поверхности зуба при помощи клиньев устанавливается матрица и наносится базисный оттенок эмали.

10. На сформированную небную поверхность слоями апплицируется дентинный оттенок. Структура зуба восстанавливается последовательно от оральной поверхности к вестибулярной. На этом этапе начинается формирование специфических анатомических деталей, например, мамелонов*.

11. Восстановление завершается аппликацией эмалевого оттенка, имеющего такой же тон, что и небный и апроксимальный слой.

12. Финишная механическая обработка осуществляется после высушивания поверхности реставрации. Без изоляции, из-за эффекта увеличения объекта в капле воды, значительно затрудняется визуальный контроль за качеством шлифования.

13. Полирование высушенной поверхности проводится осторожно при помощи специальных силиконовых головок различных форм на небольшой частоте вращения инструмента.

*Мамелон — (фр. Mamelon — сосок, бугорок, холмик) - в стоматологии: это один из трех бугорков, иногда имеющих на режущем крае резцов.

Контрольные вопросы:

1. Перечислите основные технологии лечения кариеса зубов.
2. Понятие реминерализации. Реминерализующая терапия.
3. Инфильтрационные методы лечения кариеса зубов.
4. Понятие герметизации фиссур: инвазивная и неинвазивная герметизация.
5. Понятие профилактического пломбирования.
6. Назовите принципы и этапы препарирования кариозной полости.
7. Классификация пломбировочных материалов. Представители.
8. Назовите адгезивные системы при пломбировании композитами.
9. Охарактеризуйте методики клинического применения композитных материалов.

ЛИТЕРАТУРА:

1. Аврамова О.Г. Фиссурный кариес: проблемы и пути их решения / О.Г. Аврамова, С.С. Муравьева // Стоматологический вестник. – 2006. - №11.
2. Боровский Е.В. О новых стандартах лечения и диагностики кариеса зубов / Е.В. Боровский // Клиническая стоматология. – 2006. - №4. – С.6-8.
3. Влияние глубокого фторирования на эффективность пломбирования зубов при кариесе (в эксперименте) / Ю.А. Максимовский [и др.] // Кафедра. – 2004. - №1. – С.42-43.
4. Костромская Н.Н. Лечебные и изолирующие прокладки в стоматологии / Н.Н. Костромская, О.Н. Глотова.- М.: Медицинская Книга, 2001.-С.4-34.
5. Курякина Н.В. Кариес и некариозные поражения твердых тканей зуба: учеб. пособие / Н.В. Курякина, С.И. Морозова; Ряз. гос. мед. ун-т. - Рязань: РязГМУ, 2004. - 203с.
6. Максимовский Ю.М. Терапевтическая стоматология: учеб. для студентов стомат. фак. мед. вузов / Ю.М. Максимовский, Л.П. Максимовская, Л.Ю. Орехова; под ред. Ю.М. Максимовского.- М.: Медицина, 2002.-640с.
7. Николаев А.И. Практическая терапевтическая стоматология / А.И. Николаев, Л.М. Цепов. - М.: МЕДпресс-информ, 2005. – С.98-108.
8. Терапевтическая стоматология: учебник для студентов стомат. фак. мед. вузов / Е.В. Боровский [и др.]; под ред. Е.В. Боровского, Ю.М. Максимовского. - М.: Медицина, 2002. – 736 с.

Учебное издание

**ОСНОВНЫЕ ТЕХНОЛОГИИ ЛЕЧЕНИЯ
КАРИЕСА ЗУБОВ**

Учебное пособие
для самостоятельной работы ординаторов
по специальности Стоматология терапевтическая

Подписано в печать 08.02.2019. Формат 60x84/16.
Бумага офсетная. Гарнитура Times. Усл. печ. л. 6,25.
Тираж 2 экз. Заказ № 108.

Федеральное государственное бюджетное образовательное учреждение высшего образования
«Рязанский государственный медицинский университет имени академика И.П. Павлова»
Министерства здравоохранения Российской Федерации
390026, г. Рязань, ул. Высоковольтная, 9.

Отпечатано в типографии Book Jet
390005, г. Рязань, ул. Пушкина, д.18
Сайт: <http://bookjet.ru>
Почта: info@bookjet.ru
Тел.: +7(4912) 466-151